

Figura 1: Imagen radiológica de neumotórax en el pulmón izquierdo. Flechas blancas= línea de la pleura visceral.

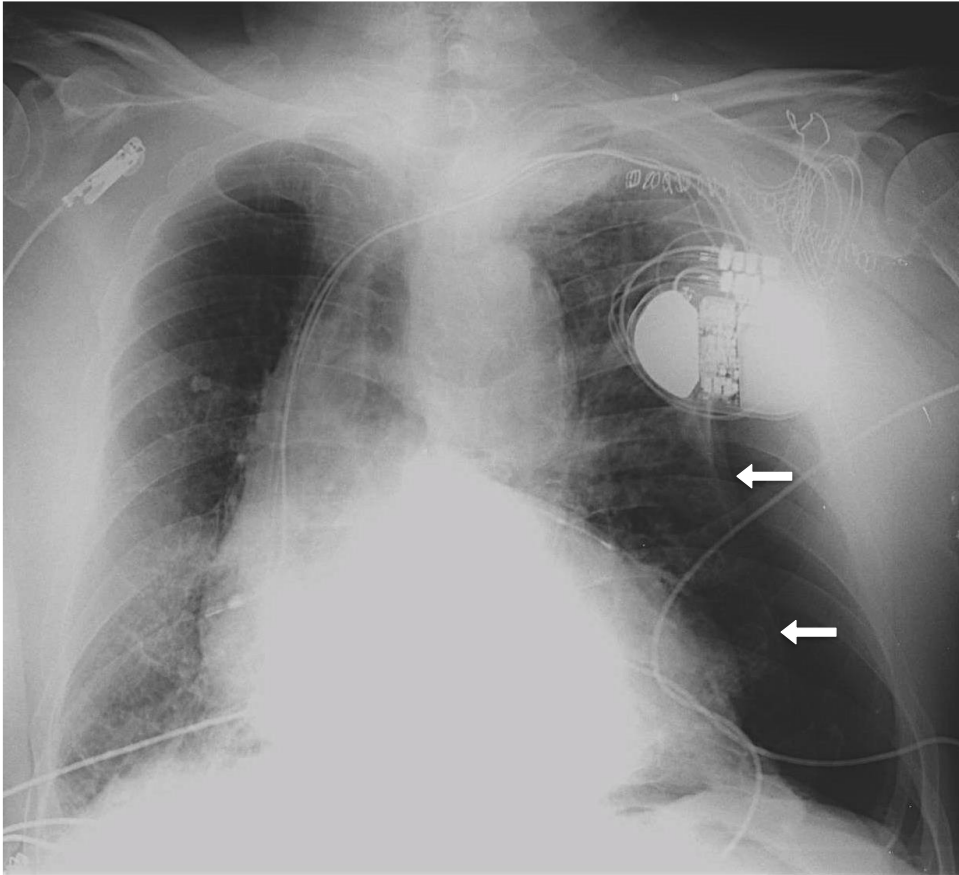


Figura 2: Imagen radiológica de expansión del pulmón izquierdo. Flecha negra: tubo de drenaje.

