Document downloaded from http://www.elsevier.es, day 16/05/2025. This copy is for personal use. Any transmission of this document by any media or format is strictly prohibited.

Artículo de revisión

Toxicidad retiniana inducida por antimaláricos

Antimalarial-induced retinal toxicity

Olga Araújo[a, *], Laura Pelegrín[b,c], Gerard Espinosa[a,c], Ricard Cervera[a,c]

[a] Departamento de Enfermedades Autoimmunes, Hospital Clínic, Barcelona, Cataluña, España

[b] Departamento de Oftalmología, Hospital Clinic, Barcelona, Cataluña, España

[c] Institut d'Investigacions Biomèdiques August Pi i Sunyer (IDIBAPS), Universidad de Barcelona, Barcelona, Cataluña, España

[*] *Autor para correspondencia*.

Abstract

Antimalarials are first-line therapies in the management of systemic lupus erythematosus (SLE). Their immunomodulatory effects have been proven and are generally safe. Hydroxychloroquine (HCQ) has the best safety profile of these therapies. However, antimalarial retinopathy can lead to irreversible loss of vision. It is associated more frequently with the use of chloroquine (CQ) than with HCQ but, in general, the incidence of retinal toxicity is low. It is necessary to perform periodic ophthalmological tests from the beginning of treatment to detect patients with incipient retinopathy early, since at this stage withdrawing the drug leads to resolution of the condition. The main risk factors for retinopathy include duration of treatment, dose, chronic kidney disease, and pre-existing retinal or macular disease. The risk of toxicity is very low for doses of HCQ below 5‘ mg/kg of body weight, so the daily dose should not exceed this threshold. New detection modalities exist for the early detection of asymptomatic HCQ and CQ-induced retinopathy. The ophthalmological study demonstrates permanent retinal pigmentary deposits in the study of the eye fundus. The early detection tests are visual field (VF) together with spectral domain optical tomography (SD-OCT). The

Document downloaded from http://www.elsevier.es, day 16/05/2025. This copy is for personal use. Any transmission of this document by any media or format is strictly prohibited.

multifocal electroretinogram (mfERG) can provide objective corroboration for visual field, and fundus autofluorescence (FAF) can show the topography of lesions. The goal of all these examinations is to detect retinopathy before it is visible in the fundus. Given the low initial risk of HCQ or CQ retinopathy with an appropriate dose and absence of significant risk factors, annual screening may be postponed until 5 years of drug exposure have elapsed. Other than drug cessation, no diet or medical treatment has been shown to be effective in preventing, treating, or reducing the risk of antimalarial-induced retinopathy.

Resumen

Los antimaláricos son fármacos beneficiosos en el tratamiento del lupus eritematoso sistémico (LES). Su efecto inmunomodulador ha sido demostrado, y son, en general, muy seguros; entre ellos, la hidroxicloroquina (HCQ) ha demostrado el mejor perfil de seguridad. La retinopatía antipalúdica es la toxicidad más grave, ya que puede provocar una pérdida irreversible de la visión. Se asocia, con mayor frecuencia, al uso de cloroquina (CQ) que de HCQ, pero, en general, la incidencia de toxicidad retiniana es baja. Es necesario realizar unas pruebas oftalmológicas periódicas, desde el inicio del tratamiento, para detectar precozmente una retinopatía incipiente, ya que, en esta etapa, la retirada del fármaco conlleva la resolución de la afección. Los principales factores de riesgo de la retinopatía incluyen la duración del tratamiento, la dosis, la enfermedad renal crónica y la enfermedad macular o retiniana preexistente. El riesgo de toxicidad es muy bajo para dosis de HCQ menores de 5‘ mg/kg de peso corporal real, por lo que la dosis diaria no debe exceder este umbral. Existen nuevas modalidades de detección precoz de la retinopatía inducida por antipalúdicos. El estudio oftalmológico consiste en la demostración de depósitos pigmentarios retinianos permanentes en el estudio del fondo de ojo. Las pruebas de detección precoz son los campos visuales (VF), junto con la tomografía óptica de dominio espectral (SD-OCT). El electrorretinograma multifocal (ERGmf) puede proporcionar una corroboración objetiva de los campos visuales, y la autofluorescencia del fondo de ojo (FAF) la topografía de las lesiones. El objetivo de estos exámenes es detectar

Document downloaded from http://www.elsevier.es, day 16/05/2025. This copy is for personal use. Any transmission of this document by any media or format is strictly prohibited.

la retinopatía antes de que sea visible en el fondo de ojo. Dado el bajo riesgo inicial de retinopatía por HCQ o CQ con una dosis adecuada y en ausencia de factores de riesgo importantes, puede posponerse la revisión anual hasta que hayan transcurrido cinco años de exposición al fármaco. Ninguna dieta o tratamiento médico ha demostrado ser eficaz para prevenir, tratar o reducir el riesgo de retinopatía inducida por HCQ y CQ, salvo la suspensión de la medicación.

Keywords: Hydroxychloroquine; Chloroquine; Toxicity; Adverse effects; Diagnostic techniques, Ophthalmological; Lupus erythematosus, systemic

Palabras clave: Hidroxicloroquina; Cloroquina; Toxicidad; Efectos adversos; Técnicas diagnósticas oftalmológicas; Lupus eritematoso sistémico

Puntos clave

- La hidroxicloroquina sigue siendo un medicamento seguro y beneficioso en el tratamiento del lupus eritematoso sistémico siempre y cuando no exista una contraindicación.
- La toxicidad retiniana es impredecible y puede producirse incluso con dosis bajas de antimaláricos.
- Existen nuevas modalidades para la detección temprana de la retinopatía asintomática inducida por hidroxicloroquina y cloroquina.
- Cuando los signos definitivos de retinopatía han sido detectados, la decisión de suspender la medicación debe ser tomada entre el paciente y el médico tratante para asegurarse de que los riesgos médicos de tal decisión sean controlados.

Document downloaded from http://www.elsevier.es, day 16/05/2025. This copy is for personal use. Any transmission of this document by any media or format is strictly prohibited.

Introducción

Están disponibles tres medicamentos antimaláricos para el tratamiento del lupus eritematoso sistémico (LES): la hidroxicloroquina (HCQ), la cloroquina (CQ), y la quinacrina (Qn). La HCQ es el más ampliamente utilizado en la práctica clínica rutinaria debido a su mejor perfil de seguridad.

Las principales indicaciones de la HCQ en pacientes con LES son las manifestaciones cutáneas y articulares y la serositis[1]. También se ha demostrado que es eficaz para prevenir los brotes y mejorar la supervivencia en los pacientes con LES[2]. Sin embargo, dada la seguridad del medicamento y teniendo en cuenta el alto número de efectos beneficiosos que aporta, todas las guías de práctica clínica recomiendan el uso de la HCQ en el momento del diagnóstico del LES[3,4], independientemente del tipo de manifestaciones y de la severidad de la enfermedad. Únicamente deben ser excluidos aquellos pacientes con hipersensibilidad o intolerancia al medicamento, en quienes se sospeche o confirme la presencia de toxicidad retiniana u otro efecto adverso importante.

Se ha demostrado que la HCQ reduce la actividad del LES[5]. También puede prevenir los brotes severos[5] e incluso ser beneficiosa para los pacientes con nefritis lúpica, aunque esto aún tiene que ser confirmado por otros ensayos clínicos. Además, mejora el perfil lipídico[6] (disminución de los niveles de colesterol total, colesterol LDL y triglicéridos; y aumento de los niveles de colesterol HDL), especialmente si los pacientes continúan el tratamiento con glucocorticoides. Los fármacos antimaláricos tienen un efecto hipoglicemiante[7] y mejoran algunos aspectos del metabolismo de los carbohidratos, tales como la resistencia a la insulina. Tienen efectos antitrombóticos, en especial en los pacientes con alto riesgo de trombosis[8], como los portadores de anticuerpos antifosfolípidos. También podrían tener un efecto beneficioso sobre la masa ósea, previniendo la osteoporosis[9,10]. La HCQ se ha asociado con una disminución del daño orgánico crónico y un aumento de la supervivencia. Adicionalmente, otros posibles efectos

Document downloaded from http://www.elsevier.es, day 16/05/2025. This copy is for personal use. Any transmission of this document by any media or format is strictly prohibited.

beneficiosos han incluido la protección contra las infecciones[10,11], y una disminución de la incidencia de cáncer[12].

En este contexto, vale la pena destacar un estudio publicado por nuestro grupo[13], en el que se demostró que el tratamiento antimalárico tiene un efecto protector contra la infección en un grupo de 339 pacientes con LES que habían sido admitidos en el hospital. El desenlace positivo que se había asociado previamente con los antimaláricos como un factor protector contra las infecciones graves en los entornos ambulatorios[14] parece extenderse también a los entornos hospitalarios.

Por último, un efecto adicional atribuible a la hidroxicloroquina sería su capacidad de comportarse como un ahorrador de esteroides[9].

Mecanismo de acción de los antimaláricos

Se han sugerido varios mecanismos mediante los cuales la HCQ podría ejercer su efecto inmunomodulador[10]. El más probable sería su capacidad de obstaculizar el procesamiento de antígenos por las células presentadoras de antígenos al aumentar el pH intralisosomal, alterando la degradación de los antígenos y dificultando la unión de los péptidos resultantes al complejo mayor de histocompatibilidad (CMH) clase II[15]. Las células presentadoras de antígenos no podrían estimular a las células T CD4+ colaboradoras (en inglés, *CD4+ Helper T cells*). Esta inhibición se produce de manera selectiva en los antígenos de baja afinidad, tales como los autoantígenos; sin embargo, no tendría un efecto excesivo sobre los antígenos de alta afinidad, como los bacterianos.

Además, la HCQ podría disminuir la producción de algunas citoquinas proinflamatorias tales como IFNγ, IL-12 y TNFα[10] e interferir con la activación de los linfocitos T y la producción de autoanticuerpos. La HCQ también podría alterar la respuesta inmune innata mediante el bloqueo de la activación de los receptores tipo Toll (RTT) (en inglés, *Toll-like receptors*).

Document downloaded from http://www.elsevier.es, day 16/05/2025. This copy is for personal use. Any transmission of this document by any media or format is strictly prohibited.

Farmacología de la HCQ

La absorción de la HCQ en el tracto digestivo es eficaz pero variable y no se ve afectada por la ingesta de alimentos. La HCQ se distribuye ampliamente en los tejidos y tiende a acumularse en órganos como el hígado, el bazo, los pulmones, los riñones, y en los tejidos con alto contenido de melanina, tales como la piel y la retina[9].

Tiene una vida media muy prolongada (40 a 50 días) y puede permanecer en los tejidos durante meses e incluso años después de la suspensión. Por lo tanto, después de haber sido suspendida, la HCQ puede seguir teniendo un efecto durante semanas ya que sigue siendo liberada a la circulación desde los tejidos impregnados[16]. En los casos de toxicidad, la suspensión del medicamento no necesariamente provocaría una mejoría inmediata de los efectos adversos.

Se ha sugerido que en la fase de mantenimiento no sería necesaria la administración diaria; probablemente sería suficiente tomarla tres o cuatro veces por semana con el fin de prevenir una acumulación de la dosis con el paso del tiempo y el desarrollo de una retinopatía por antimaláricos, aunque algunos estudios asocian la eficacia del medicamento con los niveles de HCQ en la sangre[9,16,17].

La HCQ se metaboliza en el hígado, que produce metabolitos activos, y es eliminada principalmente por los riñones. Por lo tanto, se debe ajustar la dosis de HCQ en los pacientes con una tasa de filtración glomerular disminuida[9,18].

La HCQ se puede utilizar durante el embarazo, ya que el riesgo de malformaciones congénitas en los fetos expuestos es similar al de los que no están expuestos.[19] Además, el riesgo de experimentar un brote después de suspender la HCQ es mayos, de modo que su suspensión puede ser incluso contraproducente para las mujeres que estaban tomando el medicamento en el

Document downloaded from http://www.elsevier.es, day 16/05/2025. This copy is for personal use. Any transmission of this document by any media or format is strictly prohibited.

momento de quedar embarazadas[19]. Su uso también está permitido durante la lactancia.

Efectos adversos de los antimaláricos

Los medicamentos antimaláricos son por lo general muy seguros, y de estos, la HCQ tiene el mejor perfil de seguridad[10]. Los efectos adversos más frecuentes son los relacionados con el tracto gastrointestinal[9]; e incluyen náuseas, vómito, dolor abdominal, dispepsia, y ocasionalmente diarrea. Estos síntomas suelen ser transitorios y mejoran o desaparecen con el tiempo. En ciertos casos, es necesario reducir la dosis y, en casos excepcionales, interrumpir el tratamiento por completo. La tolerancia puede mejorar cuando el fármaco se administra con las comidas.

Los efectos adversos cutáneos son relativamente frecuentes[20] e incluyen una amplia variedad de manifestaciones, tales como hiperpigmentación de la piel y las encías; coloración grisácea de la raíz del cabello, las cejas y la barba (especialmente en los tratamientos muy prolongados); prurito; alopecia; urticaria; erupciones morbiliformes o maculopapulares; y dermatitis exfoliativa[9].

En un pequeño porcentaje de pacientes se han descrito síntomas inespecíficos tales como astenia, artromialgias, y síntomas similares a los de la gripe[10]. La cardiotoxicidad de los antimaláricos en los pacientes con LES es muy rara[21].

La retinopatía por antimaláricos es la toxicidad más grave, ya que puede llevar a una pérdida irreversible de la visión[22]. Se asocia con mayor frecuencia con el uso de la CQ que con la HCQ. En general, la incidencia de toxicidad retiniana oscila entre el 0% y el 4%[23]. Sin embargo, un estudio reciente reportó una incidencia de toxicidad por HCQ cercana al 7,5% en 2361 pacientes con duraciones del tratamiento mayores a 5 años[24]. Este estudio sugirió que la toxicidad de la HCQ (y probablemente de la CQ) no era tan rara.

Document downloaded from http://www.elsevier.es, day 16/05/2025. This copy is for personal use. Any transmission of this document by any media or format is strictly prohibited.

Muchos autores sugieren que la CQ es más tóxica que la HCQ, pero la literatura más antigua no proporciona detalles sobre la dosis por peso y la duración de los tratamientos[25].

Fisiopatología de la toxicidad retiniana inducida por antimaláricos

La fisiopatología de la toxicidad de la CQ y la HCQ no se conoce bien[26]. Las altas dosis utilizadas *in vitro* tienen un efecto rápido en el metabolismo de las células de la retina, pero no está claro cómo esos efectos metabólicos rápidos están relacionados con el daño lento y crónico que caracteriza al estado de toxicidad clínica.

Cuando la HCQ se une a la melanina en el epitelio pigmentario de la retina (EPR), ésta puede concentrar el fármaco y contribuir a su toxicidad o prolongarla. Sin embargo, esta unión a la melanina también puede servir como mecanismo de eliminación de los agentes tóxicos que causan daño intracelular.

Tanto la región interna de la retina como la externa, pueden verse afectadas por la exposición a la CQ en estudios en animales, pero algunos trabajos sugieren que la retina interna no sufre un daño importante por la HCQ en los seres humanos[27,28].

En la práctica clínica, el principal daño se produce en los fotorreceptores (reversible), y a medida que la capa nuclear externa se degenera, se desarrolla una alteración secundaria del EPR (irreversible)[29]. No existe ninguna característica anatómica de la retina y del EPR que tenga una correlación específica con los patrones de daño parafoveal o extramacular típicos de la toxicidad por CQ y HCQ. La localización macular de la enfermedad sugiere que la absorción de la luz, o posiblemente el metabolismo de los conos pueden desempeñar un papel, pero esto es solo una mera especulación.

La CQ, y con menor frecuencia la HCQ, pueden originar depósitos espirales intraepiteliales en la córnea (córnea verticillata o queratopatía en vórtice)[30]. Estos

Document downloaded from http://www.elsevier.es, day 16/05/2025. This copy is for personal use. Any transmission of this document by any media or format is strictly prohibited.

cambios corneales no se correlacionan con toxicidad retiniana ni se asocian con pérdida visual y, a diferencia de la retinopatía, suelen ser reversibles.

Síntomas de la retinopatía por antimaláricos

Inicialmente, la retinopatía por antimaláricos es asintomática. Con el paso de los años, pueden aparecer síntomas inespecíficos como dificultad para leer, visión borrosa, o fotofobia, antes de que se establezca la ceguera[10].

Independientemente de cualquier patrón de compromiso, la agudeza visual es por lo general excelente hasta que el daño de la retina es severo. La mayoría de los pacientes que desarrollan toxicidad por HCQ no presentan ningún síntoma visual. Algunos pacientes pueden notar escotomas paracentrales cuando están leyendo. Si la exposición al medicamento continua, el área afectada se expande, hay compromiso del EPR, y la maculopatía puede invadir el centro de la fóvea con una eventual pérdida de la agudeza visual (Fig. 1)[24,29]. En algunas ocasiones puede aparecer un edema macular cistoide[31] y los casos avanzados presentan un compromiso generalizado del EPR y atrofia retiniana con pérdida de la agudeza visual, visión periférica, y nictalopía.

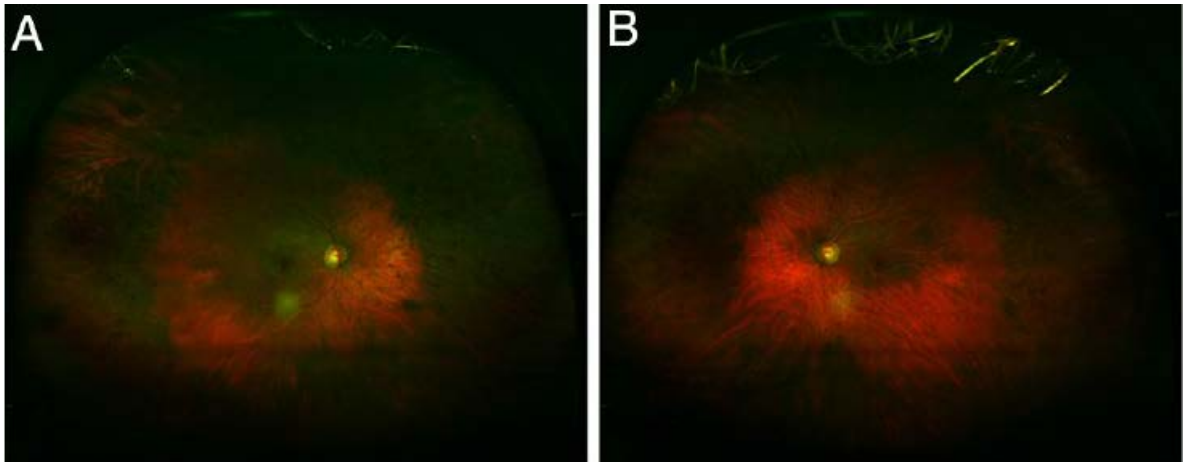

Fig. 1 – La retinografía de campo ultra-amplio muestra la imagen típica en “ojo de buey” en el examen del fondo de ojo, que consiste en un anillo parafoveal de despigmentación del epitelio pigmentario de la retina (EPR) rodeado de un halo de hiperpigmentación. (A) Ojo derecho; (B) Ojo izquierdo.

Document downloaded from http://www.elsevier.es, day 16/05/2025. This copy is for personal use. Any transmission of this document by any media or format is strictly prohibited.

De ahí la necesidad de realizar exámenes oftalmológicos periódicos desde el inicio del tratamiento para detectar precozmente a los pacientes con retinopatía incipiente, ya que en esta etapa la suspensión del tratamiento da lugar a la resolución de la afección.

La retinopatía por HCQ y CQ puede progresar incluso después de suspender la medicación, aunque la progresión y el riesgo para la visión se correlacionan con la severidad de la retinopatía en el momento en que se detecta[31,32]. Parece dudoso que esta progresión tardía del daño tras la suspensión del medicamento esté relacionada con el depósito del fármaco en los tejidos, aunque la eliminación puede tardar varios meses después de que ha sido retirado. La progresión tardía puede estar relacionada con el deterioro gradual de las células que resultaron lesionadas metabólicamente durante el período de exposición al fármaco[10].

El cuadro clínico de la toxicidad por HCQ y CQ ha sido caracterizado clásicamente como una maculopatía bilateral en ojo de buey, una apariencia causada por un anillo de despigmentación parafoveal del EPR que excluye una isla central de la fóvea[26] (Fig. 2). Sin embargo, este patrón clásico ya no se debe observar, ya que se recomienda que las pruebas de detección temprana identifiquen la toxicidad de HCQ mucho antes de que el daño del EPR sea visible mediante imágenes o examen del fondo de ojo.

Fig. 2 - C-Scan OCT (“en face”) anormal con cambios centrales y parafoveales en la capa elipsoide en ambos ojos. A) Ojo derecho; (B) Ojo izquierdo.

Document downloaded from http://www.elsevier.es, day 16/05/2025. This copy is for personal use. Any transmission of this document by any media or format is strictly prohibited.

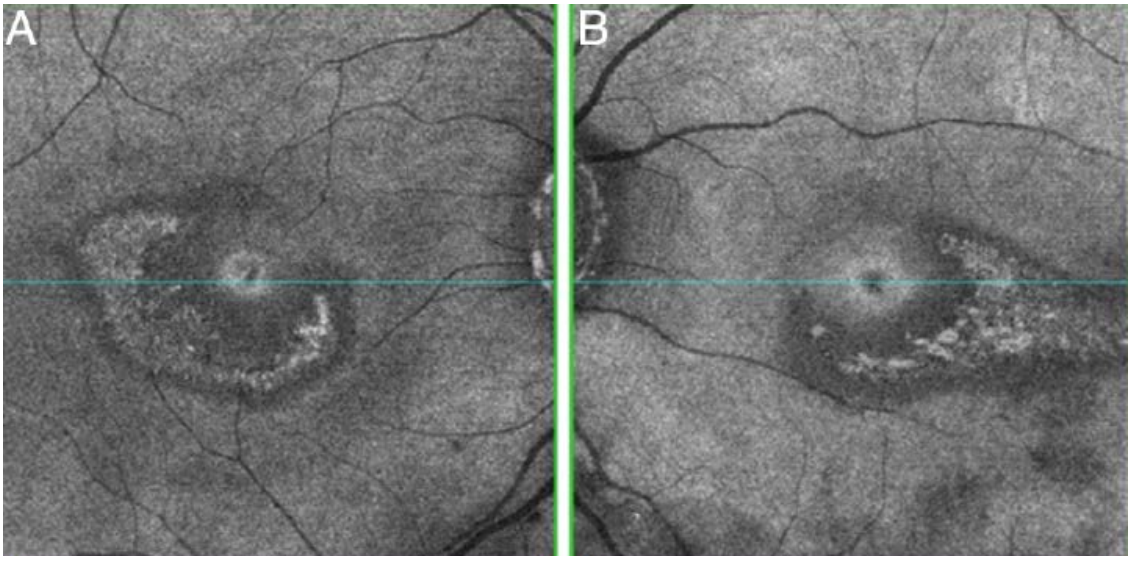

Aunque la mayoría de los pacientes de ascendencia europea presentan el daño inicial de los fotorreceptores con la clásica distribución parafoveal, la mayoría de los pacientes de ascendencia asiática presentan el daño inicial con una distribución pericentral, más periférica, cerca de los arcos[33,34]. Los afroamericanos y los hispanos[33] presentan un patrón predominante de daño parafoveal como los sujetos europeos, aunque también tienen una mayor tendencia a evolucionar a la afectación extramacular. La muestra de pacientes de otras razas ha sido demasiado pequeña para sacar conclusiones. Además, se ha descrito un patrón mixto (cambios retinianos tanto en la zona parafoveal como en la pericentral junto con un área central de la retina relativamente normal).

Dosificación

Sobre la base de los estudios existentes que sugieren que el riesgo de toxicidad es muy bajo para las dosis de menos de 5‘ mg/kg de *peso corporal real*, la dosis diaria no debería sobrepasar este umbral. Es importante señalar que la eficacia de la HCQ en el LES ha sido establecida en estudios con una dosis prescrita de 6,5‘ mg/kg/día[9], por lo que queda por confirmar si con una dosis más baja tendría efectos clínicos comparables. A los pacientes en remisión a largo plazo se les puede reducir la dosis, aunque ningún estudio ha abordado formalmente esta estrategia[35].

Document downloaded from http://www.elsevier.es, day 16/05/2025. This copy is for personal use. Any transmission of this document by any media or format is strictly prohibited.

Las antiguas recomendaciones utilizaban el *peso corporal ideal* para el cálculo de la dosis basándose en la idea de que estos fármacos eran retenidos en la grasa; Sin embargo, los estudios de laboratorio disponibles muestran que estos medicamentos se almacenan principalmente en los tejidos ricos en melanina, el hígado y los riñones, mientras que las concentraciones son bajas en los músculos, la grasa y otros órganos[36,37]. El cálculo de la dosis basado en el peso ideal da lugar a una sobredosis en las personas delgadas, mientras que la fórmula recomendada que tiene en cuenta el peso real equilibra el riesgo en una amplia variedad de tipos de cuerpo[24].

No hay datos demográficos comparables acerca de la dosis de CQ y la toxicidad. Se presume que los mecanismos de acción de la CQ y la HCQ son similares, y en la literatura médica más antigua sobre los antimaláricos la toxicidad fue aproximadamente equivalente a 3,0‘ mg de CQ versus 6,5‘ mg de HCQ[25,38]. Con esta estimación, el equivalente a 5,0‘ mg kg de HCQ sería 2,3‘ mg/kg de CQ. Muchos estudios sugieren que la CQ es algo más tóxica que la HCQ, pero no hay datos fiables sobre su equivalencia farmacológica. El aumento de la toxicidad de la CQ en la práctica clínica rutinaria puede ser un artefacto de la prescripción en sí, debido al tamaño d la tableta de CQ disponible (250‘ mg). Casi todos los pacientes que toman una tableta de CQ recibirán más de 2,3‘ mg/kg. Debido a que la HCQ está disponible en tabletas de 200‘ mg y la CQ está disponible en tabletas de 250‘ mg, puede parecer difícil prescribir dosis intermedias. Sin embargo, los niveles sanguíneos de estos fármacos se mantienen estables durante varias semanas, de modo que la dosis puede ser promediada con el tiempo. Se pueden obtener dosis intermedias partiendo las tabletas o simplemente eliminando una tableta en ciertos días de la semana.

En teoría, los niveles sanguíneos deberían ser útiles para calcular la dosis o evaluar una depuración deficiente de estos fármacos. Sin embargo, en la literatura sobre la medición del nivel de HCQ en la sangre ha demostrado que este es un

Document downloaded from http://www.elsevier.es, day 16/05/2025. This copy is for personal use. Any transmission of this document by any media or format is strictly prohibited.

indicador poco fiable de la eficacia médica o de toxicidad[10,39]. La HCQ es metabolizada por las enzimas del citocromo P450, que pueden verse afectadas por una amplia variedad de fármacos, y parte de la variabilidad en los niveles sanguíneos puede estar relacionada con estas vías metabólicas[40,41].

Factores de riesgo de toxicidad macular debida a antimaláricos

La preocupación por la toxicidad retiniana del tratamiento prolongado con HCQ dio lugar al uso de técnicas más sensibles para la detección de anomalías de la retina, con una prevalencia estimada de dichas anomalías superior al 10% después de 20 años de uso continuo[24].

Los principales factores de riesgo para la retinopatía incluyen la duración del tratamiento (OR 4,71 por cada 5 años de uso), la dosis (OR 3,34 por cada dosis de 100‘ mg diarios), la enfermedad renal crónica (OR ajustado 8,56) y una enfermedad retiniana o macular preexistente[26].

Principales factores de riesgo[26]

Los factores de riesgo más importantes se enumeran en la Tabla 1 Tabla 1[26].

Tabla 1 – Principales factores de riesgo de retinopatía tóxica.[26]

[0,1-2]*Dosis diaria*	
“ HCQ	>5‘ mg/kg de peso real
“ CQ	>2.3‘ mg/kg de peso ideal
[0,1-2]	
Duración del uso	>5 años, asumiendo que no hay otros factores de riesgo
Enfermedad renal	Tasa de filtración glomerular subnormal
Medicamentos concomitantes	Tamoxifeno
Enfermedad macular	Puede afectar el tamizaje y la susceptibilidad a la HCQ/CQ

HCQ: hidroxicloroquina; CQ: cloroquina.

Document downloaded from http://www.elsevier.es, day 16/05/2025. This copy is for personal use. Any transmission of this document by any media or format is strictly prohibited.

1. Dosis diaria y duración del uso. El factor de riesgo más importante para el desarrollo de toxicidad por HCQ es una dosis diaria excesiva para el peso[24]. Las dosis por encima de 5,0‘ mg/kg aumentan drásticamente tanto el riesgo poblacional como el riesgo incremental anual, y las dosis extremas pueden ser muy peligrosas. Dos reportes de pacientes que recibieron 800 a 1000‘ mg de HCQ diarios (hasta 20‘ mg/kg) para enfermedades no reumáticas mostraron una incidencia de retinopatía del 25% al 40% y signos de daño en los próximos 1 a 2 años[42,43].

El riesgo de toxicidad depende de la dosis diaria y de la duración del uso del medicamento. A las dosis recomendadas, el riesgo de toxicidad hasta los 5 años es de menos del 1%, y de menos del 2% hasta los 10 años, pero aumenta hasta casi un 20% después de 20 años. Por otra parte, incluso después de 20 años, un paciente que no ha desarrollado toxicidad tiene solamente un riesgo del 4% de presentarla en el siguiente año[24].

2. Enfermedad renal. La HCQ y la CQ son eliminadas en gran medida por el riñón, por lo que la enfermedad renal aumenta el nivel circulante y el riesgo de toxicidad de los medicamentos[24,44]. La enfermedad renal no es infrecuente en el LES, por lo que es importante un monitoreo cuidadoso. Los pacientes con enfermedad renal pueden tener niveles del medicamento en sangre impredeciblemente altos, y a menudo puede ser necesario ajustar la dosis.
3. Uso del tamoxifeno. Un hallazgo inesperado en un estudio grande reciente sobre el uso de la HCQ fue el hecho de que el uso simultáneo del tamoxifeno (un medicamento que se utiliza para el tratamiento a largo plazo del cáncer de mama) aumentó el riesgo de toxicidad aproximadamente en 5 veces[24]. Las razones no son claras, aunque el tamoxifeno en sí mismo es tóxico para la retina, y puede haber una sinergia en los efectos adversos. Los análogos de los estrógenos más recientes, como el anastrozol, hasta la

Document downloaded from http://www.elsevier.es, day 16/05/2025. This copy is for personal use. Any transmission of this document by any media or format is strictly prohibited.

fecha no han mostrado una asociación con la toxicidad de la HCQ, pero el número de pacientes estudiados ha sido limitado. Los pacientes que toman tamoxifeno requieren una dosificación y un monitoreo cuidadosos.

4. Enfermedad retiniana y macular. Los pacientes con enfermedad retiniana subyacente pueden tener un mayor riesgo de toxicidad, aunque no hay datos específicos que lo confirmen. Parece razonable no agregar un agente potencialmente tóxico para la retina en los casos en que existe una distrofia o degeneración importante de la retina. El otro problema de la maculopatía es que puede ocasionar anomalías en los exámenes que interfieren con la interpretación de los tamizajes de la retinopatía. Por lo tanto, una pérdida significativa del fotorreceptor central sería una contraindicación para la terapia antimalárica, mientras que las drusas aisladas, que dejan buenos campos visuales y una estructura del fotorreceptor intacta, no lo serían[26].

Factores de riesgo menores

1. Edad. Podría parecer que los pacientes de edad avanzada tienen un mayor riesgo, ya que el tejido envejecido puede ser menos resistente a los efectos tóxicos del fármaco. Sin embargo, el estudio demográfico realizado por Melles et al. encontró que no hubo una asociación significativa entre la edad y el riesgo de toxicidad[24].
2. Enfermedad hepática. Aunque el hígado está implicado en el metabolismo de estos agentes, no hay una asociación clara entre la enfermedad hepática y la toxicidad[24].
3. Factores genéticos. Se presume que algunos pacientes tienen una predisposición genética a la toxicidad por HCQ (p. ej., anomalías en el gen ABCA4)[45], pero otro estudio sugiere que algunos polimorfismos del gen ABCA4 pueden ser en realidad protectores[46]. Los polimorfismos en el gen del citocromo P450 podrían influir en la concentración sanguínea del fármaco[40,41]. Los factores genéticos podrían ser la base de la diferencia en

Document downloaded from http://www.elsevier.es, day 16/05/2025. This copy is for personal use. Any transmission of this document by any media or format is strictly prohibited.

la presentación de la enfermedad entre los pacientes europeos y los asiáticos.

Justificación del tamizaje

La retinopatía por HCQ y CQ no es reversible y el daño celular puede progresar incluso después de suspender los medicamentos. Cuando la retinopatía no es detectada antes de que se desarrolle la maculopatía en ojo de buey, la enfermedad puede progresar durante años, a menudo con un adelgazamiento de la fóvea y la eventual pérdida de la agudeza visual. Sin embargo, cuando la retinopatía es diagnosticada tempranamente, antes de que se produzca el daño en el EPR, solo se ve una progresión leve y limitada después de que el medicamento es descontinuado, y la fóvea no está amenazada[32]. Por lo tanto, la detección temprana no puede prevenir el daño, pero si se hace en forma correcta, permite el diagnóstico de la toxicidad antes de que la visión sea afectada significativamente.

Frecuencia del tamizaje

La Academia Americana de Oftalmología (AAO)[26] proporciona recomendaciones para la detección temprana de la retinopatía por antimaláricos (Tabla 2).

Tabla 2 – Frecuencia del tamizaje.[26]

Tamizaje inicial
“ Examen del fondo de ojo en el primer año de uso
“ Agregar campos visuales y SD-OCT si el paciente presenta maculopatía
“ Agregar ERGmf en los pacientes con mayor riesgo de desarrollar toxicidad
Tamizaje anual
“ Comenzar después de 5 años de uso
“ Antes en presencia de factores de riesgo importantes

SC-OCT: tomografía de coherencia óptica de dominio espectral.

Document downloaded from http://www.elsevier.es, day 16/05/2025. This copy is for personal use. Any transmission of this document by any media or format is strictly prohibited.

1. Examen inicial de referencia. Todos los pacientes que inician una terapia a largo plazo con HCQ o CQ deben someterse a un examen oftalmológico inicial dentro del primer año de tratamiento para documentar cualquier afección ocular previa y establecer un registro del fondo de ojo y de la afección. Lo más importante cuando se examina el fondo de ojo es evaluar la macula con el fin de descartar cualquier enfermedad subyacente que pueda interferir con la interpretación de las pruebas de detección o hacer que el uso de estos medicamentos sea arriesgado debido a un daño tisular preexistente. Aunque los exámenes del campo visual y la tomografía de coherencia óptica de dominio espectral (SD-OCT) siempre son útiles, no es preciso realizarlos temprano, a menos que existan anomalías que puedan afectar el tamizaje (p. Ej., lesión macular focal, glaucoma). Por otra parte, el electrorretinograma multifocal (ERGmf) posiblemente debería ser agregado como examen de referencia en los pacientes con mayor riesgo de desarrollar toxicidad. El examen inicial también brinda la oportunidad de aconsejar a los pacientes sobre la dosis apropiada y de enfatizar la importancia de los seguimientos regulares si ellos continúan tomando la medicación a largo plazo.
2. Monitoreo anual. Dado el bajo riesgo inicial de retinopatía por HCQ o CQ con una dosis adecuada y en ausencia de factores de riesgo importantes, el tamizaje anual se puede posponer hasta que hayan transcurrido 5 años de exposición al medicamento. El tamizaje debe comenzar antes si el riesgo es alto (Tabla 1). La revisión anual se considera suficiente porque la toxicidad se desarrolla lentamente y hay tiempo para repetir los exámenes o realizar pruebas adicionales cuando los resultados son sospechosos pero no definitivos[26]. La frecuencia de las visitas se puede aumentar en aquellos pacientes con factores de riesgo significativos. Es importante verificar la dosis en relación con el peso en cada consulta y preguntar si ha habido algún cambio en el estado físico, como una pérdida significativa de peso, enfermedad renal, o el uso de tamoxifeno.

Document downloaded from http://www.elsevier.es, day 16/05/2025. This copy is for personal use. Any transmission of this document by any media or format is strictly prohibited.

Técnicas de exploración clínica

Las pruebas de tamizaje de la toxicidad retiniana por antimaláricos se pueden clasificar en aquellas que detectan anomalías morfológicas, tales como la tomografía óptica de dominio espectral (SD-OCT) o la autofluorescencia del fondo de ojo (FAF), y las que detectan anomalías funcionales, tales como los campos visuales (CV) (en inglés, VF) o el electrorretinograma focal (ERGmf)[30] (Tabla 3).

Tabla 3 – Clasificación de las técnicas de examen clínico.

	Subjetivas	Objetivas
Funcionales	CV	ERGmf
	Microperimetría	
[0,1-3]		
Estructurales		SD-OCT
		FAF
		Imágenes Retinianas con Óptica Adaptativa

FAF: autofluorescencia del fondo de ojo; CV: campos visuales; ERGmf: electrorretinograma multifocal; SD-OCT: tomografía de coherencia óptica de dominio espectral.

Aunque cada una de ellas es valiosa para la identificación temprana de la retinopatía antes de que se observen cambios estructurales clínicamente evidentes[29], ninguna es 100% sensible[47] y por lo general se utilizan de manera complementaria[29]. Hay estudios limitados que comparan la sensibilidad y la especificidad de estas pruebas con la prueba de campo visual automatizada 10–2[30].

El estudio oftalmológico consiste, entonces, en la demostración de depósitos pigmentarios retinianos permanentes en el estudio del fondo de ojo[22]. Las pruebas de detección temprana[23] son los CV junto con la SD-OCT. El ERGmf puede proporcionar una corroboración objetiva de los campos visuales, y la FAF puede

Document downloaded from http://www.elsevier.es, day 16/05/2025. This copy is for personal use. Any transmission of this document by any media or format is strictly prohibited.

mostrar la topografía de las lesiones. El objetivo de todos estos exámenes es detectar la retinopatía antes de que sea visible en el fondo de ojo.

Las técnicas de tamizaje recomendadas y aquellas que se deben evitar están enumeradas en la Tabla 4.

Tabla 4 – Técnicas de examen clínico.[26]

Pruebas de tamizaje recomendadas
“ Prueba primaria: lo ideal es hacer las dos pruebas
“ CV
“ SD-OCT
“ Otras pruebas objetivas (según la necesidad y la disponibilidad)
“ ERGmf
“ FAF
“ Pruebas más recientes de posible valor en el futuro
“ Microperimetría
“ Imágenes Retinianas con Óptica Adaptativa
“ C-Scan SD-OCT (“en face" OCT)
No recomendadas para tamizaje
“ Examen del fondo de ojo
“ OCT de dominio de tiempo
“ Angiografía con fluoresceina
“ ERG de campo completo
“ Rejilla de Amsler
“ Prueba de visión de los colores
“ EOG

EOG: electrooculograma; ERG: electrorretinograma: FAF: autofluorescencia del fondo de ojo; CV: campos visuales; ERGmf: electrorretinograma multifocal; SD-OCT: tomografía de coherencia óptica de dominio espectral.

Document downloaded from http://www.elsevier.es, day 16/05/2025. This copy is for personal use. Any transmission of this document by any media or format is strictly prohibited.

Pruebas de tamizaje recomendadas

Se recomienda el uso de los CV y de la SD-OCT para el tamizaje de rutina porque estas pruebas están ampliamente disponibles. Los CV son potencialmente más sensibles, pero subjetivos, y existen diferencias en la confiabilidad de las respuestas de los pacientes; la SD-OCT es objetiva, muy específica, y por lo general es sensible a los niveles de daño que pueden ser visualmente significativos. A menos que la toxicidad sea avanzada y obvia, se debe realizar al menos una prueba objetiva para confirmar los hallazgos encontrados subjetivamente antes de diagnosticar la toxicidad.

1. Prueba subjetiva y funcional: CV. Perimetria central automatizada 10° (p. Ej., CV 10–2) es la prueba complementaria más común que se realiza para el tamizaje de la retinopatía por HCQ (Fig. 3). El hallazgo clásico es un defecto anular parcial o completo entre 2° y 6°, con preservación central[30]. Los escotomas parafoveales son típicos de la retinopatía por HCQ: los escotomas superonasales son la anomalía más común, ya que la región paramacular inferotemporal suele verse afectada primero[48]. Aunque la perimetría depende altamente de la actitud del paciente hacia la prueba, en algunao pacientes puede ser la primera modalidad para detectar la toxicidad, incluso antes que la ERGmf o la SD-OCT.

Fig. 3 - Campos visuales automatizados10–2. Defecto anular parcial con preservación central en ambos ojos. A) Ojo derecho; (B) Ojo izquierdo.

Document downloaded from http://www.elsevier.es, day 16/05/2025. This copy is for personal use. Any transmission of this document by any media or format is strictly prohibited.

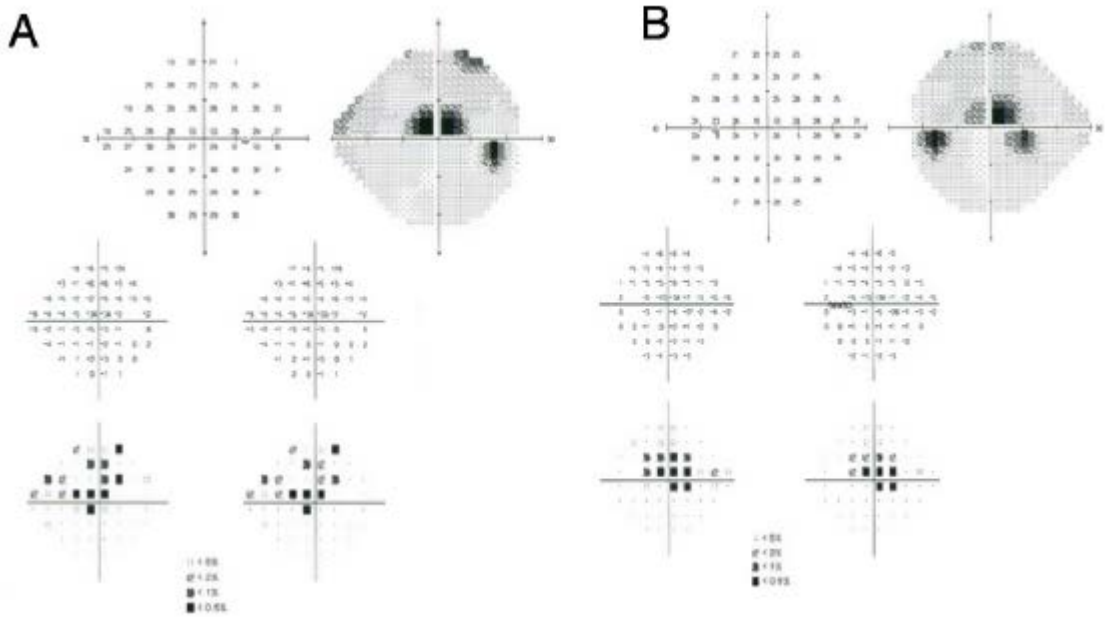

2. Prueba objetiva y estructural: SD-OCT. La tomografía de coherencia óptica es una modalidad de imagen óptica interferométrica no invasiva que proporciona imágenes transversales detalladas de la morfología del tejido[30] (Fig. 4). La toxicidad por HCQ se manifiesta primero por el adelgazamiento de las capas internas de la retina[30], seguido por la pérdida de unión entre los segmentos interno/externo del fotorreceptor parafoveal con preservación de la fóvea central. El EPR y la membrana limitante externa están conservados, y el desplazamiento hacia abajo de las capas retinianas internas superpuestas ha sido descrito en ocasiones como el signo del platillo volador. En la mayoría de los casos, los hallazgos de la SD-OCT se corresponden con los hallazgos del CV 10-2 y las anomalías en la exploración del fondo de ojo, aunque en algunos casos los cambios en la SD-OCT pueden preceder a cualquier otra anomalía. Las alteraciones en la SD-OCT persisten en la imagen después de la suspensión de la HCQ/CQ, a pesar de la evidencia de recuperación del campo visual[49].

Fig. 4 - Imagen de OCT que muestra irregularidad de la unión IS-OS con atrofia en la zona parafoveal temporal en ambos ojos. A) Ojo derecho; (B) Ojo izquierdo. (C) En los casos avanzados se puede observar edema macular.

Document downloaded from http://www.elsevier.es, day 16/05/2025. This copy is for personal use. Any transmission of this document by any media or format is strictly prohibited.

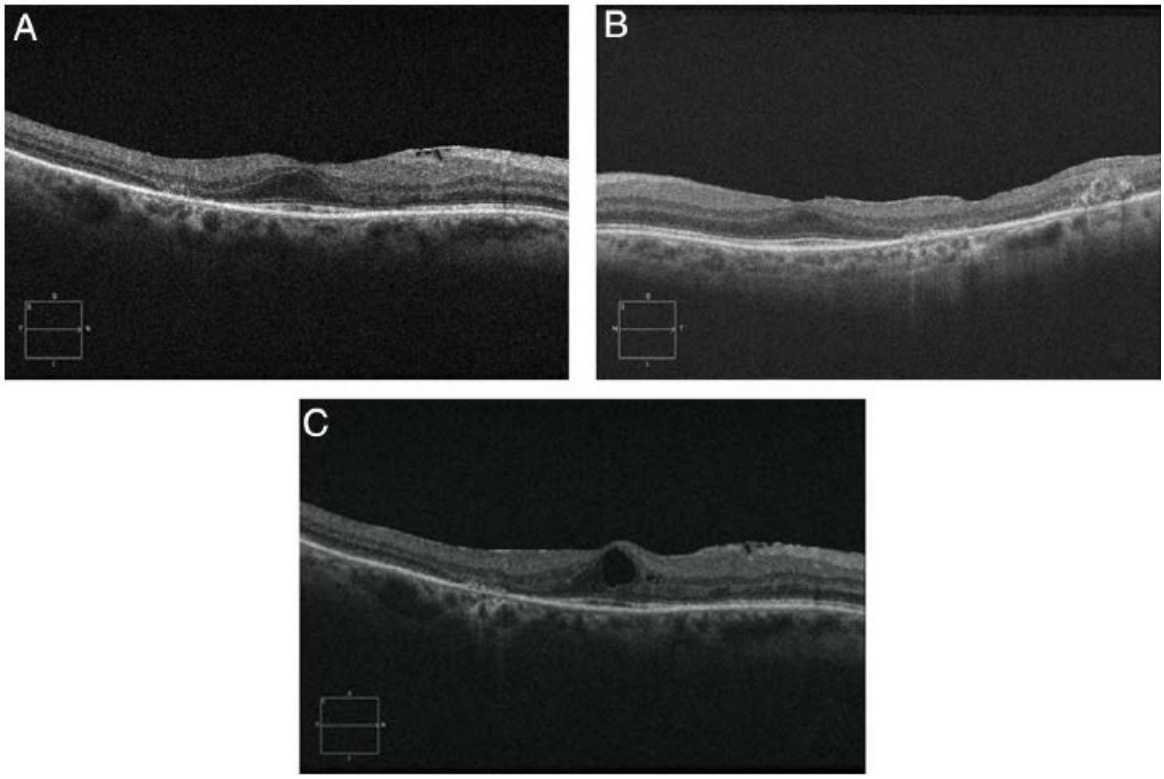

Pruebas adicionales de tamizaje que pueden ser útiles

1. Prueba objetiva y funcional: ERGmf. El ERGmf genera respuestas electrorretinográficas locales topográficamente a través del polo posterior y puede documentar objetivamente la depresión parafoveal o extramacular del electrorretinograma en la retinopatía temprana (Fig. 5). El ERGmf tiene una sensibilidad similar a la de los campos visuales y puede proporcionar una confirmación objetiva de una sospecha de pérdida de campo[30]. El ERGmf muestra una representación topográfica de las respuestas de la retina (áreas locales de depresión de la sensibilidad retiniana debido a la HCQ). Esta prueba es el estándar de oro para la detección cuando se sospecha una retinopatía por HCQ[50]. El ERGmf puede detectar la retinopatía inducida por HCQ antes que otras pruebas. Sin embargo, la

Document downloaded from http://www.elsevier.es, day 16/05/2025. This copy is for personal use. Any transmission of this document by any media or format is strictly prohibited.

ERGmf requiere un equipo adecuado y bien calibrado y personal con experiencia para manejar el equipo e interpretar bien la prueba, lo cual no está disponible en todas las unidades oftálmicas.

Fig. 5 - ERG multifocal anormal (campo visual), ERGmf. (OD) Ojo derecho; (OS) Ojo izquierdo.

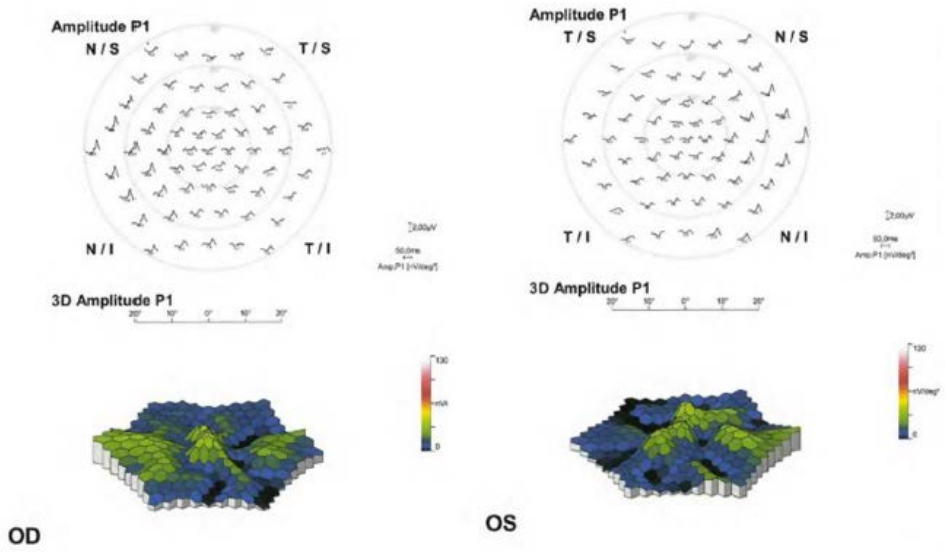

Los patrones que se pueden encontrar en el ERGmf son[50]: patrón parafoveal (compromiso de los anillos 2 a 6 del centro de la fóvea; patrón pericentral (con daño de 8 o más anillos del centro de la fóvea); y patrón mixto (cambios retinianos tanto en el área parafoveal como en la pericentral junto con un área de la retina relativamente normal).

Por lo tanto, el ERGmf se debe indicar en los pacientes con alteraciones del campo visual sin alteraciones en la SD-OCT o en la FAF, para establecer una evidencia objetiva de retinopatía por HCQ. Es posible que se deba agregar el ERGmf como una prueba inicial de referencia en los pacientes con un mayor riesgo de desarrollar toxicidad.

Document downloaded from http://www.elsevier.es, day 16/05/2025. This copy is for personal use. Any transmission of this document by any media or format is strictly prohibited.

2. Prueba objetiva y estructural: FAF. Las imágenes de autofluorescencia pueden revelar un daño temprano de los fotorreceptores parafoveales o extramaculares como una zona de autofluorescencia aumentada que puede preceder al adelgazamiento en la SD-OCT[26]. La pérdida tardía del EPR aparece como un área oscura de autofluorescencia reducida (Fig. 6). La autofluorescencia del fondo de ojo es especialmente valiosa para proporcionar una vista topográfica del daño a través del fondo de ojo, y las imágenes de campo amplio pueden mostrar patrones de daño extramacular en los ojos de tipo asiático.

Fig. 6 – La imagen FAF de campo ultra-amplio (A: Ojo derecho; B: Ojo izquierdo) demuestra una hipofluorescencia moteada en toda la distribución media-periférica en un caso avanzado de toxicidad. Imágenes FAF de la mácula (C: Ojo derecho; D: Ojo izquierdo) que muestran una distribución parafoveal en ambos ojos con hipoautofluorescencia moteada.

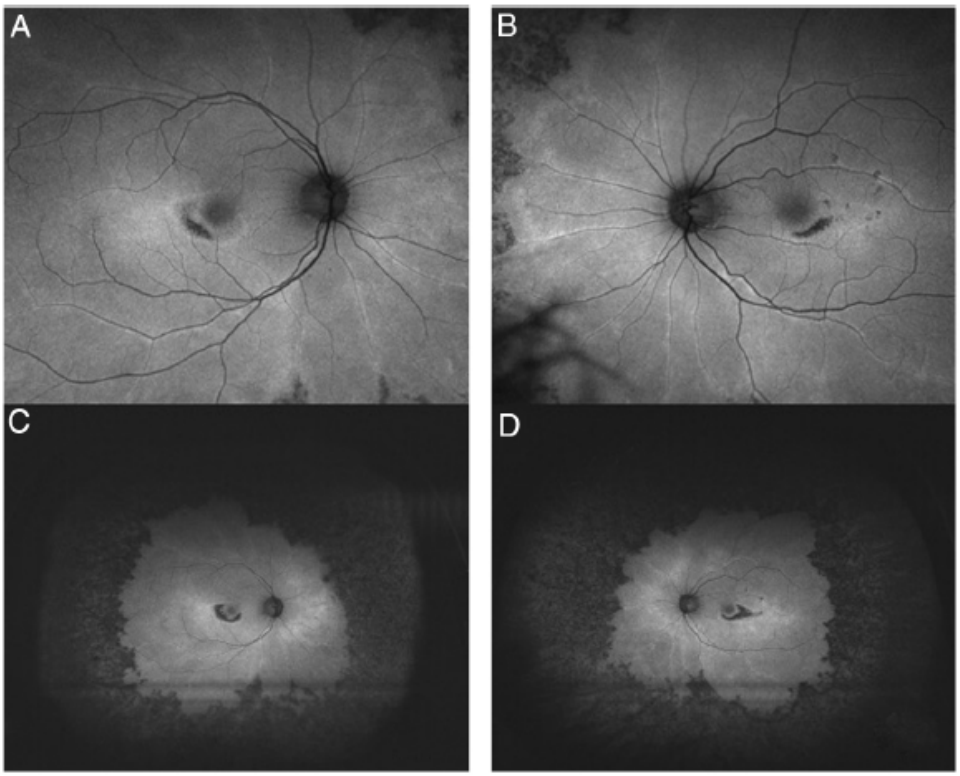

Document downloaded from http://www.elsevier.es, day 16/05/2025. This copy is for personal use. Any transmission of this document by any media or format is strictly prohibited.

Pruebas de tamizaje más recientes

1. Prueba subjetiva y funcional: microperimetría. Este procedimiento localiza con precisión los destellos en la retina en la prueba del campo visual. Conceptualmente, debería ser útil y más confiable que la perimetría automatizada, pero en la práctica es complicado debido a la fatiga y a la duración del examen. La microperimetría es una modalidad novedosa, y su potencial como herramienta de detección todavía está siendo evaluado.
2. Prueba objetiva y estructural: Imágenes Retinianas con Óptica Adaptativa. Cámaras especiales con óptica mejorada para reducir la distorsión de los frentes de onda pueden obtener directamente imágenes de la disposición de los conos y mostrar el daño de los conos en etapas tempranas de la enfermedad. Sin embargo, con los instrumentos actuales sigue siendo difícil distinguir el daño de los artefactos, y en el momento de escribir este artículo, este sigue siendo un tema de investigación.
3. Prueba objetiva y estructural: C-Scan SD-OCT ("en face" OCT) [51]. Entre otras técnicas de imagen recientes, el C-Scan OCT permite visualizar diferentes capas de la retina en un plano frontal. La correlación entre los hallazgos del C-Scan OCT y el ERGmf todavía están siendo evaluados en los pacientes tratados con medicamentos antimaláricos.

Pruebas no recomendadas para la detección

Las pruebas que ya no se recomiendan son [26] la prueba de la rejilla de Amsler, las pruebas de visión de los colores, la fotografía del fondo de ojo, el OCT de dominio de tiempo, la angiografía con fluoresceína (Fig. 7), y el ERG de campo completo, ya que no son lo suficientemente sensibles para detectar los primeros signos de toxicidad.

Document downloaded from http://www.elsevier.es, day 16/05/2025. This copy is for personal use. Any transmission of this document by any media or format is strictly prohibited.

Fig. 7 – Angiografía con fluoresceina que muestra edema macular bilateral. (A) Ojo derecho; (B) Ojo izquierdo.

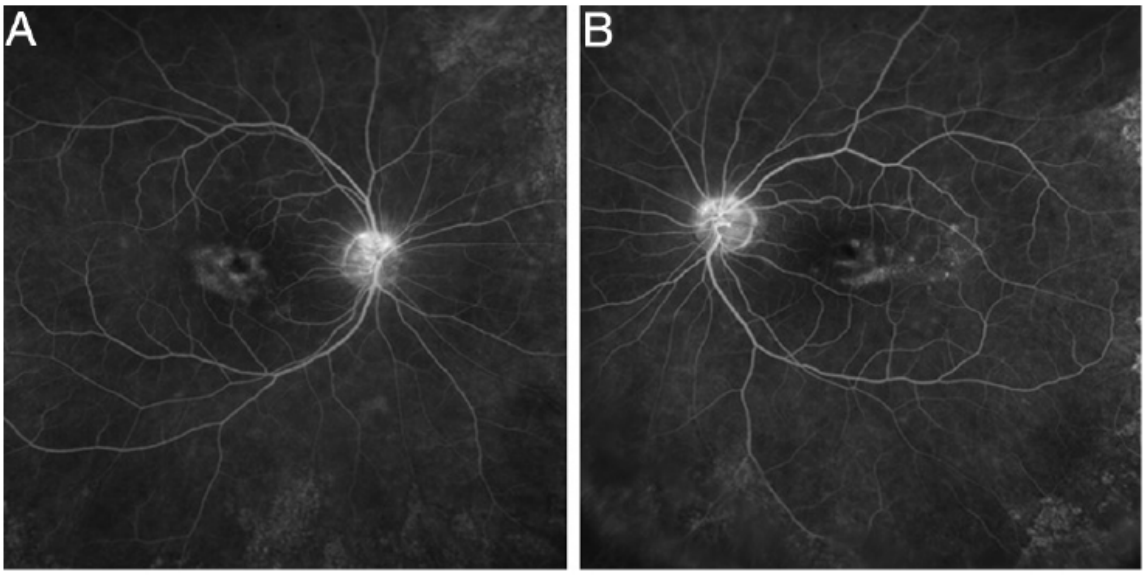

Manejo del riesgo de retinopatía o de retinopatía inducida por antimaláricos[26]

Aparte de la suspensión del medicamento, hasta ahora no se ha demostrado ninguna dieta o tratamiento médico que sea eficaz para prevenir, tratar o reducir el riesgo de retinopatía por HCQ o CQ. Incluso la interrupción del fármaco no previene la progresión de la retinopatía, aunque esta suele ser leve si se reconoce la toxicidad antes de que se produzca el daño del EPR.

A los pacientes con maculopatía o distrofia macular relacionada con la edad a veces se les aconseja evitar la exposición excesiva al sol y mantener la ingesta de luteína y zeaxantina (que son protectores foveales). Sin embargo, se desconoce el valor de estas recomendaciones para los pacientes en riesgo de exposición a HCQ o CQ, o en los casos en que después de detectada la retinopatía se suspende el medicamento.

La detección temprana de la toxicidad y la suspensión del medicamento antes de que se desarrollen toxicidades avanzadas puede asociarse con una posible

Document downloaded from http://www.elsevier.es, day 16/05/2025. This copy is for personal use. Any transmission of this document by any media or format is strictly prohibited.

mejoría funcional visual[52]. Por otra parte, la detección tardía puede estar asociada con la progresión del deterioro visual estructural y funcional. Los hallazgos sutiles que se observan en estas modalidades de imagen descritas deberían bajar el umbral del médico para sospechar los efectos tóxicos y justificar el uso de pruebas adicionales, con el fin de obtener un diagnóstico temprano antes de que la pérdida visual sea irreversible.

El Colegio Real de Oftalmólogos (*Royal College of Ophthalmologists*) publicó recientemente un resumen de los componentes clave de la guía para el tamizaje de la retina en los usuarios de hidroxicloroquina y cloroquina en el Reino Unido[53]. La Tabla 5 resume la interpretación de los resultados del tamizaje y las Tablas 6 y 7 el manejo de los pacientes con una toxicidad posible, o definida, respectivamente.

Tabla 5 - Interpretación de los resultados del tamizaje.[53]

		Grado
Sin toxicidad	No se detectan anomalías sugestivas de toxicidad retiniana en ninguna prueba.	B
Posible toxicidad	Resultado de una prueba (que en el caso del CV debe ser reproducible) típico de la retinopatía por HCQ, pero no se encuentran anomalías típicas en otras pruebas.	GPP
Toxicidad definida	Resultados de dos pruebas (una prueba subjetiva y una objetiva) con anomalías típicas de la retinopatía por HCQ.	B

HCQ: Hidroxicloroquina; CV: campos visuales.

Grado B: Un conjunto de pruebas que incluyen estudios clasificados como 2+, directamente aplicables a la población objetivo y que demuestran la coherencia global de los resultados; o evidencia extrapolada de estudios clasificados como 2++. Grado GPP: Puntos de buenas prácticas basados en la opinión consensuada de expertos en los que la base de la evidencia no respalda la clasificación A–C.

Document downloaded from http://www.elsevier.es, day 16/05/2025. This copy is for personal use. Any transmission of this document by any media or format is strictly prohibited.

Tabla 6 – Manejo de los pacientes con posible retinopatía.[53]

Recomendación	Grado
Los pacientes con una posible retinopatía por HCQ deben continuar el tratamiento farmacológico. Esto reducirá el riesgo de una interrupción inadecuada del tratamiento.	GPP
Los pacientes con un resultado anormal en las imágenes de la retina (SD-OCT y FAF de campo amplio) pero con CV normal (incluyendo el protocolo 30–2, si procede) deben regresar para una revisión anual según el programa de tamizaje. Esto reducirá el riesgo de una suspensión del tratamiento inapropiada.	GPP
Los pacientes con alteraciones persistentes del campo visual en el contexto de imágenes estructurales normales (SD- OCT y FAF de campo amplio) pueden ser remitidos para ERGmf. Se debe continuar el tratamiento hasta que se conozca el resultado del estudio electrofisiológico.	GPP

FAF: autofluorescencia del fondo de ojo; HCQ; hidroxicloroquina; ERGmf: electrorretinograma multifocal; SD-OCT: tomografía de coherencia óptica de dominio espectral; CV: campos visuales.

Grado GPP: Puntos de buenas prácticas basados en la opinión consensuada de expertos en los que la base de la evidencia no respalda la clasificación A–C.

Tabla 7 – Manejo de los pacientes con toxicidad definida.[53]

Recomendación	Grado
El médico tratante debe recomendar que se suspenda la HCQ para facilitar un análisis más detallado entre el especialista (para la indicación del tratamiento) y el paciente sobre los riesgos de suspender la HCQ y las opciones para la terapia con medicamentos alternativos.	B
Una descripción de la severidad de la enfermedad (leve, moderada, severa) puede ser de utilidad para facilitar la discusión entre el paciente y el médico tratante.	GPP
No es apropiado que los oftalmólogos suspendan el tratamiento con HCQ.	GPP

Document downloaded from http://www.elsevier.es, day 16/05/2025. This copy is for personal use. Any transmission of this document by any media or format is strictly prohibited.

Los pacientes deben ser remitidos para un apoyo adecuado en el momento de la detección de la retinopatía por HCQ.	GPP
A los pacientes que conducen vehículos se les debe advertir que no manejen hasta que el examen del CV confirme que es legal hacerlo.	GPP

HCQ: hidroxicloroquina; CV: campos visuales.

Grado B: Un conjunto de pruebas que incluyen estudios clasificados como 2+, directamente aplicables a la población objetivo y que demuestran la coherencia global de los resultados; o evidencia extrapolada de estudios clasificados como 2++. Grado GPP: Puntos de buenas prácticas basados en la opinión consensuada de expertos en los que la base de la evidencia no respalda la clasificación A–C.

Cuando los signos definitivos de retinopatía han sido detectados, la decisión de descontinuar la medicación debe ser tomada entre el paciente y el médico tratante para asegurarse de que los riesgos médicos de tal decisión (por ejemplo, un posible brote de LES) sean controlados. Dependiendo de la severidad de la retinopatía, se puede advertir al paciente sobre el riesgo de una mayor pérdida de la visión. Este riesgo es mínimo si la retinopatía fue detectada temprano, pero significativo si ya existe la maculopatía en ojo de buey y alguna reducción del espesor de la fóvea central, porque el daño puede progresar durante varios años[32].

Todos los pacientes con retinopatía inducida por antimaláricos deben someterse a chequeos periódicos con su oftalmólogo de referencia, independientemente del grado de afectación.

La opción de la Qn, un antimalárico alternativo, se puede considerar en los pacientes con manifestaciones cutáneas y toxicidad retiniana inducida por la HCQ.[54]

Document downloaded from http://www.elsevier.es, day 16/05/2025. This copy is for personal use. Any transmission of this document by any media or format is strictly prohibited.

Conflicto de intereses

Los autores declaran que no tienen ningún conflicto de intereses en relación con este artículo.

Agradecimientos

Los autores desean agradecer a Sofia Luengo-Woods por su ayuda en la edición de la traducción al inglés de la versión original.

Referencias

1. Jones DW, Wright D, Jankowski TA. Clinical inquiry. Whattreatments relieve arthritis and fatigue associated withsystemic lupus erythematosus? J Fam Pract. 2014;63:607–17.

2. The Canadian Hydroxychloroquine Study Group. Arandomized study of the effect of withdrawinghydroxychloroquine sulfate in systemic lupuserythematosus. N Engl J Med. 1991;324:150–4. http://dx.doi.org/10.1056/NEJM199101173240303.

3. Fanouriakis A, Kostopoulou M, Alunno A, Aringer M, Bajemal, Boletis JN, et al. 2019 update of the EULARrecommendations for the management of systemic lupuserythematosus. Ann Rheum Dis. 2019;78:736–45. http://dx.doi.org/10.1136/annrheumdis-2019-215089.

4. Merrill JT, Buyon JP, Utset T. A 2014 update on themanagement of patients with systemic lupus erythematosus.Semin Arthritis Rheum. 2014;44:e1–2. http://dx.doi.org/10.1016/j.semarthrit.2014.09.013.

5. Willis R, Seif AM, McGwin G Jr, Martinez-Martinez LA,González EB, Dang N, et al. Effect of hydroxychloroquinetreatment on pro-inflammatory cytokines and diseaseactivity in SLE patients: data from LUMINA (LXXV), amultiethnic US cohort. Lupus. 2012;21:830–5. http://dx.doi.org/10.1177/0961203312437270.

6. Babary H, Liu X, Ayatollahi Y, Chen XP, Doo L, Uppaluru LK,et al. Favorable effects of hydroxychloroquine on serum lowdensity lipid in patients with systemic lupus erythematosus:a systematic review and meta-analysis. Int J Rheum Dis.2018;21:84–92, http://dx.doi.org/10.1111/1756-185X. 13159.

Document downloaded from http://www.elsevier.es, day 16/05/2025. This copy is for personal use. Any transmission of this document by any media or format is strictly prohibited.

7. Penn SK, Kao AH, Schott LL, Elliott JR, Toledo FG, Kuller L,et al. Hydroxychloroquine and glycemia in women withrheumatoid arthritis and systemic lupus erythematosus. J **11**Rheumatol. 2010;37:1136–42.
http://dx.doi.org/10.3899/jrheum.090994.

8. Ruiz-Irastorza G, Egurbide MV, Pijoan JI, Garmendia M, Villar I,Martinez-Berriotxoa A, et al. Effect of antimalarials onthrombosis and survival in patients with systemic lupuserythematosus. Lupus. 2006;15:577–83.
http://dx.doi.org/10.1177/0961203306071872.

9. Ruiz-Irastorza G, Ramos-Casals M, Brito-Zeron P, KhamashtaMA. Clinical efficacy and side effects of antimalarials onsystemic lupus erythematosus: a systematic review. AnnRheum Dis. 2010;69:20–8.
http://dx.doi.org/10.1136/ard.2008.101766.

10. Costedoat-Chalumeau N, Dunogué B, Morel N, Le Guern V,Guettrot-Imbert G. Hydroxychloroquine: a multifacetedtreatment in lupus. Presse Med. 2014;43:e167–80. http://dx.doi.org/10.1016/j.lpm.2014.03.007.

11. Rolain JM, Colson P, Raoult D. Recycling of chloroquine and itshydroxyl analogue to face bacterial, fungal and viralinfections in the 21st century. Int J Antimicrob Agents.2007;30:297–308.
http://dx.doi.org/10.1016/j.ijantimicag.2007.05.015.

12. Ruiz-Irastorza G, Ugarte A, Egurbide MV, Garmendia M, PijoanJI, Martinez-Berriotxoa A, et al. Antimalarials may influencethe risk of malignancy in systemic lupus erythematosus. AnnRheum Dis. 2007;66:815–7
. http://dx.doi.org/10.1136/ard.2006.067777.

13. Rosa GPD, Ortega MF, Teixeira A, Espinosa G, Cervera R.Causes and factors related to hospitalizations in patientswith systemic lupus erythematosus: analysis of a 20-yearperiod (1995–2015) from a single referral centre in Catalonia.Lupus. 2019;28:1158–66, http://dx.doi.org/10.1177/0961203319861685.

14. Rua-Figueroa I, Lopez-Longo J, Galindo-Izquierdo M,Calvo-Alén J, Del Campo V, Olivé-Marqués A, et al. Incidence,associated factors and clinical impact of severe infections in alarge, multicentric cohort of patients with systemic lupuserythematosus. Semin Arthritis Rheum. 2017;47:38–45.

Document downloaded from http://www.elsevier.es, day 16/05/2025. This copy is for personal use. Any transmission of this document by any media or format is strictly prohibited.

http://dx.doi.org/10.1016/j.semarthrit.2017.01.010.

15. Ziegler HK, Unanue ER. Decrease in macrophage antigencatabolism caused by ammonia and chloroquine is associatedwith inhibition of antigen presentation to T cells. Proc NatlAcad Sci USA. 1982;79:175–8. http://dx.doi.org/10.1073/pnas.79.1.175.

16. Rainsford KD, Parke AL, Clifford-Rashotte M, Kean WF.Therapy and pharmacological properties ofhydroxychloroquine and chloroquine in treatment ofsystemic lupus erythematosus, rheumatoid arthritis andrelated diseases. Inflammopharmacology. 2015;23:231–69. http://dx.doi.org/10.1007/s10787-015-0239-y.

17. Cairoli E, Danese N, Teliz M, Bruzzone MJ, Ferreira J, RebellaM, et al. Cumulative dose of hydroxychloroquine is associatedwith a decrease of resting heart rate in patients with systemiclupus erythematosus: a pilot study. Lupus. 2015;24:1204–9. http://dx.doi.org/10.1177/0961203315580870.

18. Jallouli M, Galicier L, Zahr N, Aumaître O, Francès C, Le GuernV, et al. Determinants of hydroxychloroquine bloodconcentration variations in systemic lupus erythematosus.Arth Rheum. 2015;67:2176–84. http://dx.doi.org/10.1002/art.39194.

19. Sciascia S, Hunt BJ, Talavera-Garcia E, Lliso G, Khamashta MA,Cuadrado MJ. The impact of hydroxychloroquine treatmenton pregnancy outcome in women with antiphospholipidantibodies. Am J Obstet Gynecol. 2016;214. http://dx.doi.org/10.1016/j.ajog.2015.09.078, 273.e1-273.e8.

20. Lateef A, Tan KB, Lau TC. Acute generalized exanthematouspustulosis and toxic epidermal necrolysis induced byhydroxychloroquine. Clin Rheumatol. 2009;28:1449–52. http://dx.doi.org/10.1007/s10067-009-1262-4.

21. Tselios K, Gladman DD, Harvey P, Mak S, Chantal M, Butany J,et al. Hydroxychloroquine-induced cardiomyopathy insystemic lupus erythematosus. J Clin Rheumatol.2016;

22:287–8. http://dx.doi.org/10.1097/RHU. 0000000000000400.22. Yusuf IH, Sharma S, Luqmani R, Downes SM.Hydroxychloroquine retinopaty. Eye. 2017;31:828–45. http://dx.doi.org/10.1038/eye.2016.298.

Document downloaded from http://www.elsevier.es, day 16/05/2025. This copy is for personal use. Any transmission of this document by any media or format is strictly prohibited.

23. Marmor MF, Carr RE, Easterbrook M, Farjo AA, Mieler WF,American Academy of Ophthalmology. Recommendations onscreening for chloroquine and hydroxychloroquineretinopathy: a report by the American Academy ofOphthalmology. Ophtalmology. 2002;109:1377–82.
http://dx.doi.org/10.1016/s0161-6420(02)01168-5.

24. Melles RB, Marmor MF. The risk of toxic retinopathy inpatients on long-term hydroxychloroquine therapy. JAMAOphthalmol. 2014;132:1453–60.
http://dx.doi.org/10.1001/jamaophthalmol.2014.3459.

25. Marmor MF, Kellner U, Lai TY, Lyons JS, Mieler WF, AmericanAcademy of Ophthalmology. Revised recommendations onscreening for chloroquine and hydroxychloroquineretinopathy. Ophthalmology. 2011;118:415–22.
http://dx.doi.org/10.1016/j.ophtha.2010.11.017.

26. Marmor MF, Kellner U, Lai TY, Melles RB, Mieler WF, AmericanAcademy of Ophthalmology. Recommendations on screeningfor chloroquine and hydroxychloroquine retinopathy (2016Revision). Ophthalmology. 2016;123:1386–94. http://dx.doi.org/10.1016/j.ophtha.2016.01.058.

27. Lee MG, Kim SJ, Ham DI, Kang SW, Kee C, Lee J, et al. Macularretinal ganglion cellinner plexiform layer thickness inpatients on hydroxychloroquine therapy. Invest OphthalmolVis Sci. 2014;56:396–402.
http://dx.doi.org/10.1167/iovs.14-15138.

28. de Sisternes L, Hu J, Rubin DL, Marmor MF. Localization ofdamage in progressive hydroxychloroquine retinopathy onand off the drug: inner versus outer retina, parafovea versusperipheral fovea. Invest Ophthalmol Vis Sci.
2015;56:3415–26. http://dx.doi.org/10.1167/iovs.14-16345.

29. Marmor MF. Comparison of screening procedures inhydroxychloroquine toxicity. Arch Ophthalmol.2012;130:461–9.
http://dx.doi.org/10.1001/archophthalmol.2011.371.

30. Ding HJ, Denniston AK, Rao VK, Gordon C.Hydroxychloroquine-related retinal toxicity. Rheumatology(Oxford). 2016;55:957–67.
http://dx.doi.org/10.1093/rheumatology/kev357.

Document downloaded from http://www.elsevier.es, day 16/05/2025. This copy is for personal use. Any transmission of this document by any media or format is strictly prohibited.

31. Kellner S, Weinitz S, Farmand G, Kellner U. Cystoid macularoedema and epiretinal membrane formation duringprogression of chloroquine retinopathy after drug cessation.Br J Ophthalmol. 2014;98:200–6.

32. Marmor MF, Hu J. Effect of disease stage on progression ofhydroxychloroquine retinopathy. JAMA Ophthalmol.2014;132:1105–12. http://dx.doi.org/10.1136/bjophthalmol-2013-303897.

33. Melles RB, Marmor MF. Pericentral retinopathy and racialdifferences in hydroxychloroquine toxicity. Ophthalmology.2015;122:110–6. http://dx.doi.org/10.1016/j.ophtha.2014.07.018.

34. Lee DH, Melles RB, Joe SG, Lee JY, Kim JG, Lee CK, et al.Pericentral hydroxychloroquine retinopathy in Koreanpatients. Ophthalmology. 2015;122:1252–6. http://dx.doi.org/10.1016/j.ophtha.2015.01.014.

35. Marmor MF, Hu J. Effect of disease stage on progression ofhydroxychloroquine retinopathy. JAMA Ophthalmol.2014;132:1105–12.

36. McChesney EW, Shekosky JM, Hernandez PH. Metabolism ofchloroquine-3-14C in the rhesus monkey. Biochem Pharm.1967;16:2444–7.

37. McChesney EW. Animal toxicity and pharmacokinetics ofhydroxychloroquine sulfate. Am J Med. 1983;75:11–8. http://dx.doi.org/10.1016/0002-9343(83)91265-2.

38. Marmor MF, Carr RE, Easterbrook M, Farjo AA, Mieler WF,American Academy of Ophthalmology. Recommendations onscreening for chloroquine and hydroxychloroquineretinopathy: a report by the American Academy ofOphthalmology. Ophthalmology. 2002;109:1377–82. https://doi.org/10.1016/S0161-6420(02)01168-5.

39. Lee JY, Luc S, Greenblatt DJ, Kalish R, McAlindon TE. Factorsassociated with blood hydroxychloroquine level in lupuspatients: renal function could be important. Lupus.2013;22:541–2, http://dx.doi.org/10.1177/0961203313476361.

40. Jallouli M, Galicier L, Zahr N, Aumaître O, Francès C, Le GuernV, et al. Determinants of hydroxychloroquine bloodconcentration variations in systemic lupus erythematosus.Arthritis Rheumatol. 2015;67:2176–84. https://doi.org/10.1002/art.39194.

Document downloaded from http://www.elsevier.es, day 16/05/2025. This copy is for personal use. Any transmission of this document by any media or format is strictly prohibited.

41. Lee Y, Vinayagamoorthy N, Han K, Kwok SK, Ju JH, Park KS,et al. Association of polymorphisms of cytochrome P450 2D6with blood hydroxychloroquine levels in patients withsystemic lupus erythematosus. Arthritis Rheumatol.2016;68:184–90, http://dx.doi.org/10.1002/art.39402.

42. Leung LS, Neal JW, Wakelee HA, Equist LV, Marmor MF. Rapidonset of retinal toxicity from high-dose hydroxychloroquinegiven for cancer therapy. Am J Ophthalmol. 2015;160:799–805. http://dx.doi.org/10.1016/j.ajo.2015.07.012.

43. Navajas EV, Krema H, Hammoudi DS, Lipton JH, Simpson ER,Boyd S, et al. Retinal toxicity of high-dosehydroxychloroquine in patients with chronicgraft-versus-host disease. Can J Ophthalmol. 2015;50:442–50. http://dx.doi.org/10.1016/j.jcjo.2015.08.003.

44. Chiang E, Jampol LM, Fawzi AA. Retinal toxicity found in apatient with systemic lupus erythematosus prior to 5 years oftreatment with hydroxychloroquine. Rheumatology (Oxford).2014;53. http://dx.doi.org/10.1093/rheumatology/keu317.

45. Shroyer NF, Lewis RA, Lupski JR. Analysis of the ABCR (ABCA4)gene in 4-aminoquinoline retinopathy: is retinal toxicity bychloroquine and hydroxychloroquine related to Stargardtdisease? Am J Ophthalmol. 2001;131:761–6. http://dx.doi.org/10.1016/s0002-9394(01)00838-8.

46. Grassman F, Bergholz R, Mändl J. Common synonymousvariants in ABCA4 are protective for chloroquine inducedmaculopathy (toxic maculopathy). BMC Ophthalmol. 2015;18. http://dx.doi.org/10.1186/s12886-015-0008-015.

47. Farrell DF. Retinal toxicity to antimalarial drugs: chloroquineand hydroxychloroquine: a neurophysiologic study. ClinOphthalmol. 2012;6:377–83. http://dx.doi.org/10.2147/OPTH.S27731.

48. Browning DJ, Lee C. Scotoma analysis of 10-2 visual fieldtesting with a white target in screening forhydroxychloroquine retinopathy. Clin Ophthalmol. 2015;9:943–52, http://dx.doi.org/10.2147/OPTH.S82398.

49. Rodriguez-Padilla JA, Hedges TR3rd, Monson B, Srinivasan V,Wojtkowski M, Reichel E, et al. High-speedultra-high-resolution optical coherence tomography

Document downloaded from http://www.elsevier.es, day 16/05/2025. This copy is for personal use. Any transmission of this document by any media or format is strictly prohibited.

findingsin hydroxychloroquine retinopathy. Arch Ophthalmol.2007;125:775–80, http://dx.doi.org/10.1001/archopht.125.6.775.

50. Cukras C, Huynh N, Vitale S, Wong WT, Ferris FL 3rd, SievingPA. Subjective and objective screening tests forhydroxychloroquine toxicity. Ophthalmology.2015;122:356–66. http://dx.doi.org/10.1016/j.ophtha.2014.07.056.

51. Arndt C, Costantini M, Chiquet C, Afriat M, Berthemy S,Vasseur V, et al. Comparison between multifocal ERG andC-Scan SD-OCT ("en face" OCT) in patients with a suspicionof antimalarial retinal toxicity: preliminary results. DocOphthalmol. 2018;136:97–111. http://dx.doi.org/10.1007/s10633-018-9625-2.

52. Mititelu M, Wong BJ, Brenner M, Bryar PJ, Jampol LM, FawziAA. Progression of hydroxychloroquine toxic effects afterdrug therapy cessation: new evidence from multimodalimaging. JAMA Ophthalmol. 2013;131:1187–97. http://dx.doi.org/10.1001/jamaophthalmol.2013.4244.

53. Yusuf IH, Foot B, Galloway J, Ardern-Jones MR, Watson SL, YelfC, et al. The Royal College of Ophthalmologistsrecommendations on screening for hydroxychloroquine andchloroquine users in the United Kingdom: executivesummary. Eye (Lond). 2018;32:1168–73. http://dx.doi.org/10.1038/s41433-018-0136-x.

54. Cavazzana I, Sala R, Bazzani C, Ceribelli A, Zane C, CattaneoR, et al. Treatment of lupus skin involvement with quinacrineand hydroxychloroquine. Lupus. 2009;18:735–9. http://dx.doi.org/10.1177/0961203308101714.