Document downloaded from http://www.elsevier.es, day 10/02/2026. This copy is for personal use. Any transmission of this document by any media or format is strictly prohibited.

Document downloaded from http://www.elsevier.es, day 10/02/2026. This copy is for personal use. Any transmission of this document by any media or format is strictly prohibited.

PAPETERIE BOIZOT
VALENTIN
Succr
4, RUE DU BAC PARIS

Moisset p. 10 envers +
Guilleminot — 10 envers +
Ridoux — 10 envers +
5 Civ pseudonymes 11 " +
J Juillet 90 p. 11 envers
Weinberg 20 Civ 18 Dec 90 p 11 envers
10 Civile 16 Juill 90 p 12 envers
Lebert Etienne — p. 12 envers
Massonat — " "
Basset 2 février 91 Hostel p 13 envers
TV 19 Juin — 13 "
Escat — 14 "
J Horteloup 19 Juillet 91 — 15 "
Schlessing — 15 "
16 Juillet — 15 "
De Gallardo — 16 "
20 Dec St Jean Luskachowitch — 16 "
Brossard — 16 "
Brissaud — 16 "
Oudinot 28 Avril Beaucorps — " "
Papillangromateux — " "

Papillonne Albarr — 18 envers
C Brincourt (Hostel) — 61 endroit
C Leybach — 2 endroit
Clarvet — 11 envers
Oudinot 26 Juin 91 — 2 endroit
Cochion cas d'Hostel 91 — " "
Epithel Texo — 7 "
17 Velpeau — 18 "
Fontaine — 18 "
Aureillard — 20 "
Veuillon — " "
Godard Hostel — " "
Cochion — 22 "
Opéré 25 Mai 91 — " "
Oudinot 23 Oct 88 p. 22 "
" Juillet 91 " " "

Document downloaded from http://www.elsevier.es, day 10/02/2026. This copy is for personal use. Any transmission of this document by any media or format is strictly prohibited.

CAHIER

d _____

APPARTENANT

à _____

commencé le _____ _____

terminé le _____ _____

_____ Cours _____ Division

Document downloaded from http://www.elsevier.es, day 10/02/2026. This copy is for personal use. Any transmission of this document by any media or format is strictly prohibited.

(1) 266 p. 1+
(2) 265 — 3+
⊕ (3) 22 — 5+
(4) Dufresne — 13+
(5) Menard 89 bis — 15+
(6) 222 — 17+
⊕ Hennequin (7) 128 — 19+
(8) 252 — 21+
(9) 254 — 23+
X (10) ⊕ 219 — 25+
+ (11) ⊕ 258 — 27+
+ (12) ⊕ 276 — 29
Henry (13) 190 — 31+
(14) 12 — 33+
+ Jupin (15) + 255 — 35+
(16) 11 — 37+
X (17) ⊕ 34 — 39+
(18) 15 — 41+
116 — 43+
217 — 45+
221 — 47+
224 — 49+
X ⊕ 167 — 51 — cahier des tailles
+ + 176 — 53+
⊕ 104 — 55+
X ⊕ 220 57+
169 — 59
+ 120 — 63+

C + Hortelous 19 Sept 91 — p 61
+ Dufay Velpeau " " 1, 63
+ 12 Velpeau Oct 91 " — 65
+ Cuisinier " — " 67
C + Robert " — 68
C + Marmignat " — 69 et 17 ann
C + 222 douteux
+ 178 Musée — ~~[illegible]~~
+ 8 Corvale " 5
+ 26 " — 5
C + Blanco — "
+ A 3 et 5 Civ — "
+ B Pièce Fero — "
+ C femme Guyon — "
+ D " Tuffier — 6
+ Cancer prostate — 6
× 9 Civ (cystite revoing) — 7
× Enf^t épithel d^t cystite — "
× Charnet — "
C × 10 Civ Juillet 90 — "
× 5 " 89 — 8
C × Dreux — "
× Le Dentu — "
× Epithel lobulé 14 — "
+ Rue Monsieur Sep 89 — 9
+ Bazy — "
+ Le Dentu — "
+ Hartman — "
+ Hallé Buisson — 14 endroit
+ Basset 2 Fev. 91 — 16 "
+ W C femme 88

La table continue d^t la couverture —

Document downloaded from http://www.elsevier.es, day 10/02/2026. This copy is for personal use. Any transmission of this document by any media or format is strictly prohibited.

Pieces du Musée

Framboisée

1 n° 266 Delanoue 47 ans aut. 4 Dec 90.
Voir l'obs. d'mes notes.

Tumeur implantée sur la paroi later dr de la vessie depuis le col jusqu'à 10c + haut (+ de la moitié et sur la paroi anterieure elle passe comme un pont sur le col vesical et gagne à g. la par anter sans aoterer à la par post. Pour peneter d'la vessie il faut passer sous le tunel.
La surface est framboisée non villeuse. Pres de la tumeur la surface de la vessie presente des granulations fines.
A la coupe structure alveolaire fine
L'uretere droit debouche en plenie tumeur aussi est il dilaté
Prostate legt hypertrophiée non envahie

Histologie

Carcinome alveolaire, parait sous muqueux: l'epith de la muq conserve caractere typique mais proliferé. Les granulat. formées par espece de pli av epithelium stroma tres cellulaire, aspect petit polype

Document downloaded from http://www.elsevier.es, day 10/02/2026. This copy is for personal use. Any transmission of this document by any media or format is strictly prohibited.

Leybach (Fig 7)

Carcinome alvéolaire; beaux de fibres musculaires dans le stroma qui est conjonctif

---

Ondinot 26 Juin 91 (Fig 6 dessin) Jeanne Bodart

Epithelioma tubulé; par la prepar les cell du centre se detachent en sorte que l'on voit des cavités ds lesq font saillie des prolongts papill. Chaque tube cell cylindr basales, d'autres allongées en plus couches, et plus aplaties les superf.

Dessin d'ensemble

Cochion (Figure 6) Pièce de Hortelaux Escat 91. Juin au Juill

Epithelioma carcinoïde stroma conjonctif

Document downloaded from http://www.elsevier.es, day 10/02/2026. This copy is for personal use. Any transmission of this document by any media or format is strictly prohibited.

Dessin Microsc

Cancroïdale

2

°265 Pelyt 74 ans Velpeau n° 12 Autop
5 Sept 90 Arnould

Très grosse hyp de la prostate : Sur la par ant de la vessie à 6 c du col se trouve une tumeur arrondie en forme de champignon, ayant l'aspect d'un cancroïde du diamètre d'une pièce de 2 fr. La tumeur est dure ulcérée et sur ses bords on distingue déchiquetée la muq vesicale.

A la coupe la neoplasie ne paraît guère en vahir q la muqueuse et les parties superf de la muqueuse.

La vessie es saine d'ses autres parties

On ne voit pas les uretères

Clinique

Bonne santé antérieure. 20 jours avant la mort 1e hematurie sans cause durant 3 jours sans alternat d'urines claves : arrêtée 2 jours reprend ensuite et ne s'arrête plus.

A son entrée hematurie terminale très nette après lavage — Prostate non volumineuse (Arnould)

Mort le 4 Sept. entré le 1.

Document downloaded from http://www.elsevier.es, day 10/02/2026. This copy is for personal use. Any transmission of this document by any media or format is strictly prohibited.

Histologie

Carcinome polymorphe

L'épithel de revêtement peu conservé à cell peu distinctes

La derme de la muq ainsi q les saillies papillaires sont œdemateuses comme infiltrées de subst muq posée d'laq on distingue les vaisseaux et qq elem cellul épars Dessin

Un peu de sclerose musculaire

Martin Octobre 91. (Fevrier 6)

Epithelioma ~~entre tub~~ carcinoïde, par places stroma un peu myxomateux

Un fragment avait permis le diag pend la vie

Document downloaded from http://www.elsevier.es, day 10/02/2026. This copy is for personal use. Any transmission of this document by any media or format is strictly prohibited.

Dessin Villeuse.

n° 3.

Gauquelin pièce n° 22 (Reverdin)

Clinique Mort le 26 Fevr. 1869. 68 ans

Hematuries début 8 mois avant malade très anemié

Hematuries très abondantes avec alternatives d'urines claires tous les 4 ou 5 jours. Rein droit très gros douloureux; mort par infection très anemié pyonephrose

Tumeur villeuse implantée sur le trigone depasse la ligne mediane et bouche presque complt l'uretère droit qui la traverse

Cet uretère enormement dilaté presente a 8 cent de la vessie une petite touffe villeuse

Le rein a une enorme pyonephrose.

Atherome de l'aorte.

Histologie. Epithelioma envahissant la couche musculaire. Par places on voit d'Du tiss coy moins dense de grosses cell grenues éparses irrégulières a revoir qui paraissent etre une forme d'envahissement.

Revu: ce sont des cell graisseuses en transformation granuleuse.

Suite p. 13

Infiltración de orina. = Orina infiltrada.

Colonia nº 1. color naranja. = micrococos.
" 2 " rosa = levure?
Colonie 3. " jaune = micrococcus
Colonie 4. " blanc legerement. = bacterie pyogene.
Colonie 5. " = bacterie pyoge?
Colonie 6. " blanche legerement =
Colonie 7. " blanche no legerement =

Leguis infiltrado

Colonie 1. color de naranja = micrococcus.
Colonie 2. color de rosa = levure.
Colonie 3. color jaune = micrococcus
Colonie 4. color blanco no legerdente = levure!
Colonie 5 = color blanco legerdente = bacterie.

Document downloaded from http://www.elsevier.es, day 10/02/2026. This copy is for personal use. Any transmission of this document by any media or format is strictly prohibited.

Document downloaded from http://www.elsevier.es, day 10/02/2026. This copy is for personal use. Any transmission of this document by any media or format is strictly prohibited.

Epithélioma Tejo (Fig 6) Pas d'autre indication

Type de transition entre le carcinome et le pubellé: les tubes encore distincts par places mais toutes les cell ont un type + jeune sans les cell cylindr pariétales.

Le stroma est par places myxoïde; il contient un gd nombre de tubes musculaires et se trouve infiltré par des cell migratrices

Document downloaded from http://www.elsevier.es, day 10/02/2026. This copy is for personal use. Any transmission of this document by any media or format is strictly prohibited.

Orina.

Colonie 1. pareil a infiltration coque
Colonie 2 " " levure rose
Colonie 3 " " " coques. Par pi-
gures ces colonies 3 ont une tige un peu
plus forte q les n° 1 celà parait tenir à la
quantité
Colonie 4 - bcille fin liquefiant.

En resumé on trouve d l'urine et d l'œdeme
1° Un coque jaune non liq (peut etre 2)
2° Un bacille fin qui liquefie
3° La levure rose
4° Une autre levure + allongée.

Document downloaded from http://www.elsevier.es, day 10/02/2026. This copy is for personal use. Any transmission of this document by any media or format is strictly prohibited.

Document downloaded from http://www.elsevier.es, day 10/02/2026. This copy is for personal use. Any transmission of this document by any media or format is strictly prohibited.

Liquido infiltrado

Coque Colonia 1. marañon en placa etalée en surface, arrondie, non liquefiante = ~~diplocoque et~~ = coques isolés

Par piqûre sur gelatine

Sur gelose.

Colonie 2 = Levure rose.

Coque Colonie 3 jaune clair non liquefiante sur plaques pareille à n° 1 à la verification

Par piqure tige pale non liquefiante comme le n° 1

Sur gelose.

Colonie 4 :

Document downloaded from http://www.elsevier.es, day 10/02/2026. This copy is for personal use. Any transmission of this document by any media or format is strictly prohibited.

Document downloaded from http://www.elsevier.es, day 10/02/2026. This copy is for personal use. Any transmission of this document by any media or format is strictly prohibited.

Document downloaded from http://www.elsevier.es, day 10/02/2026. This copy is for personal use. Any transmission of this document by any media or format is strictly prohibited.

papill multiples verruqueux

n° 4 Dufresne (Reverdin 1869) 74 ans

Clinique Mort de phleg de l'aisselle sans sympt urinaires

Hypertr de la prostate - volumineuse cell vesicale. Sur la paroi anter de la vessie, autour du col, arrivant à dr jusqu'à l'uretère, laissant 3 c de muq saine à gauche, papillome verruqueux un peu villeux guere + haut q 1 c mais fort etendu en surface. Plus loin vers le sommet de la vessie et sur la partie g de la par anter deux autres petits papill et un point qui paraît etre un debut la muq est un peu rugeuse à ce niveau

Pris ces 2 derniers morceaux pour histologie on peut par la dissection separer la muqueuse av les papill qui n'ont pas de racine d' la couche musculaire

Histologie

Une des franges mise sous le microsc montre des vaisseaux nombreux, d' la preparat nagent de nombr cell cylindr souvent elles ont une queue (Reverdin)

Document downloaded from http://www.elsevier.es, day 10/02/2026. This copy is for personal use. Any transmission of this document by any media or format is strictly prohibited.

N° 4 bis 12

Piece d'Hallé Bouisson

Sarcome melanique noyau de la muqueuse immediat sous l'epithel desquamé. Cellules fusiformes. le noyau est gros comme une tete d'epingle. fusiforme. formant une petite tache noire.

Document downloaded from http://www.elsevier.es, day 10/02/2026. This copy is for personal use. Any transmission of this document by any media or format is strictly prohibited.

Papill multiples villeux

n° 5

Menard (1878) n° 89 bis Pas d'âge mais probable vieillard (prostate, ~~calculeuse~~)

Papillomes multiples près du col sur paroi antérieure, un à l'orifice de l'uretère gauche. deux autres sur les parois latéro et antéro dr et gauches.

Par la dissection on les enlève ou la muqueuse n'ont pas de racine Ils sont très villeux: une des franges a 7 cent de longueur.

Pas de clinique

Histologie

Un petit papillome encore peu developpé dans ce: Rien

Document downloaded from http://www.elsevier.es, day 10/02/2026. This copy is for personal use. Any transmission of this document by any media or format is strictly prohibited.

Basset 2 Fevr 91 Myocarcinome.

Histolog - Papier detaché

IV C. Epithelioma femme 88 - lobulé -

Histol papier detaché

Document downloaded from http://www.elsevier.es, day 10/02/2026. This copy is for personal use. Any transmission of this document by any media or format is strictly prohibited.

n° 6

Encephaloïde ulcéré.
Cancer pustuleux; greffe
Lipomatose

Inconnu n° 222.

Pas de Clinique.

Sur la paroi antéro latérale droite gros cancer cerebriforme, ulcéré à surface dechiquetée haut de 10 cent large de 6. fragments en voie de se detacher. Les ureteres sont indemnes

A coté de la tumeur principale vers le trigone 2 ou 3 petites pustules cancereuses grosses comme des grains de chenevis au niveau desquelles la muqueuse parait saine et seult soulevée Prises pour hist

Sur la partie correspondant à la tumeur d la paroi later gauche de la vessie on voit des portions rugeuses, papillaires, veritable greffe cancereuse Pris pour histol (3 preparations.

Lipomatose perivesicale meme en dehors de la tumeur

Histologie

La tumeur est un epithelioma carcinoïde alveolaire très net av epith polymorphe d les alvéoles

Les pustules sont formées de tissu embryonnaire semi muqueux av beaucoup de subst intercell; à leur niveau traînées embryonn jusque d la couche musculaire

Document downloaded from http://www.elsevier.es, day 10/02/2026. This copy is for personal use. Any transmission of this document by any media or format is strictly prohibited.

Au niveau de la surface papillaire de la greffe on retrouve d'un tissu semi muqueux très cellulaire des éléments épithéliaux polymorphes souvent à plusieurs noyaux, véritables cell cancéreuses de Lebert

Et de niveau énorme sclérose vésicale avec endartérite même des petits vaisseaux: la lipomatose envahit le tissu scléreux.

Gérard 17 Velpeau Octobre 91.
(Tiroir 8)

Opéré par moi 1e intention
Polype fibromusculaire épithel cylindrique étagé type vésical fœtal

Fontaine (Tiroir 8)

Epithelioma carcinoïde alvéolaire: invasion de la c musculaire

Document downloaded from http://www.elsevier.es, day 10/02/2026. This copy is for personal use. Any transmission of this document by any media or format is strictly prohibited.

Epithelioma carcinoïde

n° 7. Dessin macroscopiq

Papillomes lamelliformes multiples

Hennequin 64 ans 1884 n° (128)

Clinique

Antecedents de prostatisme depuis 2 ans : retrecisst n° 6 du canal. D'un des sondages le malade a une très forte hematurie de sang intimement mêlé à l'urine — Odeme des membres inférieurs Mort 10 jours après.

Autopsie

On trouve une tumeur épithéliale du pylore, plusieurs papillomes de l'estomac et 6 tumeurs polypeuses de la vessie. Ils sont implantés sur la paroi poster, en arrière du trigone (part latérales) et bas fond, un est sur la par anter près du col. Leur volume = petite noix les + gros av un pedicule d'un cent à peu près ; formés par des lamelle ± accolles non veritablt villeux

Sur une des tumeurs près du col on peut suivre l'envahisst de la vessie par veritable greffe comme les verrues

Les uretères sains

Histologie

La coupe d'un des papill de la vessie donne un epithelioma a forme carcinoïde av des alveoles

Document downloaded from http://www.elsevier.es, day 10/02/2026. This copy is for personal use. Any transmission of this document by any media or format is strictly prohibited.

remplies de cell épithel mais le stroma, fibreux est très abondant.

Aureillard Gustave

(Travail 2)

Epithelioma carcinoïde

Veuillon (Travail 8)

Epithelioma tubulé à cell cylindriques.

Godard (Travail 8)

Epithel carcinoïde alvéolaire a cell polymorphes

Document downloaded from http://www.elsevier.es, day 10/02/2026. This copy is for personal use. Any transmission of this document by any media or format is strictly prohibited.

n° 8

Encéphaloïde

Journal n° 252.

Tumeur unique d'aspect encéphaloïde sur paroi antéro latérale ~~droit~~ gauche 6 c. sur 3. Lipomatose péritonéale générale mais plus que doublée au niveau de la tumeur, la couche graisseuse arrive à + de 1 c à son niveau

Uretères sains

Histologie

C'est un épithel carcinome: les alvéoles sont mal formés; les travées sont peu abondantes mais constituées par des tissus fibreux très denses

Document downloaded from http://www.elsevier.es, day 10/02/2026. This copy is for personal use. Any transmission of this document by any media or format is strictly prohibited.

Cochin (Tiroir 8)

Debut epithelioma ~~lobulé~~ carcinoïde

(Obs. 72) Ondinot T V opéré 25 Mai 91 Ricois (Tiroir 8)

Epithélioma carcinoïde réticulé assez grosse tumeur.

(n° 75) Guillard Ondinot 23 Oct 88 (Tiroir 8)

Epithelioma lobule cell cylindriques étagées

Ulmann (n° 73) Ondinot 24 Juill 91 (Tiroir 8)

Epithelioma pavimenteux.

Refaire preparations de Leguen

Document downloaded from http://www.elsevier.es, day 10/02/2026. This copy is for personal use. Any transmission of this document by any media or format is strictly prohibited.

n° 9

Albarran 254.

Autopsie

Tumeur cancroïdale ulcérée, ne saillant pas sur la surface de 3 cent sur 1/2 se geant en arr^e et au dessus de l'orifice ureter droit – le reste de la vessie est lisse



Histologie. Cancer alveolaire

Document downloaded from http://www.elsevier.es, day 10/02/2026. This copy is for personal use. Any transmission of this document by any media or format is strictly prohibited.

Document downloaded from http://www.elsevier.es, day 10/02/2026. This copy is for personal use. Any transmission of this document by any media or format is strictly prohibited.

n° 10 # Dessin macroscop. 25

N° 219. (Fir 7)

Hypertrophie cancereuse encéphaloïde

Enorme tumeur envahissant toute la vessie on dirait une hypertrophie des parois (de 3 à 4 cent) concentrique à peine une petite portion de la paroi later dr est indemne. La tumeur depasse la vessie et en arrière et a dr elle pousse un prolongement. La prostate pourtant n'est pas envahie

Chaîne ganglionnaire enorme sur les vais iliaq ext et int et gangl lombaires jusqu'à près du rein

Rein gauche obliter asseptique d la phase d'atrophie

Rein droit pyelonephr ordinaire infectieuse

Clinique 15 St Vincent 87 ou 88.

Histologie (pris ganglion, tumeur

Encéphaloïde alveolaire a trame musculo-conjonctive; je crois meme d la tumeur ganglionnaire; montrerait la variété myocarcinomè

Revoir un ganglion vu, mêmes doutes ne crois plutot pas

Document downloaded from http://www.elsevier.es, day 10/02/2026. This copy is for personal use. Any transmission of this document by any media or format is strictly prohibited.

Document downloaded from http://www.elsevier.es, day 10/02/2026. This copy is for personal use. Any transmission of this document by any media or format is strictly prohibited.

n° 11 H' Dessin macroscopique

258. (Tir 1)

Hypertr de la prostate: ulceration sur la base du lobe droit saillante d' la vessie; cystite verruqueuse.

Pris morceau de la prostate pour l'examen Hypertr. simple. cavités cell à epithel typique. quelques calculs prostat ⊕ o ◎

Dans la vessie on voit q les verrues sont formées par de très longues papilles veritables papillomes non ramifiées: l'epithelium a disparu

Document downloaded from http://www.elsevier.es, day 10/02/2026. This copy is for personal use. Any transmission of this document by any media or format is strictly prohibited.

Document downloaded from http://www.elsevier.es, day 10/02/2026. This copy is for personal use. Any transmission of this document by any media or format is strictly prohibited.

n° 12 — Dessin macroscopique

Papillome verruqueux, unique pédiculé au niveau du col cystite verruqueuse

276 (Tiroir 7)

Erreur de diagnost av tuberculose après autopsie av vessie

11 Sept. 1890 Autopsie de "Legueux"

Bonhomme 51 ans entré 4 Avril 90 mort le 11 Sept 90

1e Hematurie 16 mois avant l'entrée spontanée dure 1 jour : soudé par un medecin. l'hemat dispar seule Un mois apres cystite (pus d'urines et douleur - traité a Vepeau pour cystite (lavages) à plus reprises Guyon dit tuberculose probable car la vessie est indurée au double palper après évacuation (Decembre 90)

Sort et rentre en Sept 90 av retention complète depuis son depart n'a plus eu d'hematurie. Mort autopsie le 11 Sept. 90

Tumeur pediculée grosseur d'un oeuf : en chou fleur insérée sur la partie gau du col : la vessie est distendue epaisse, sclerosée transformée en une poche à par epaisses - La tumeur bouche l'orifice du col - Lesions d'urete ropyelite ascendante av retention du coté gauche.

Epithélioma glandul. de la prostate

Document downloaded from http://www.elsevier.es, day 10/02/2026. This copy is for personal use. Any transmission of this document by any media or format is strictly prohibited.

Document downloaded from http://www.elsevier.es, day 10/02/2026. This copy is for personal use. Any transmission of this document by any media or format is strictly prohibited.

Epithelioma de la vessie et du rein nephrotomie

n° 13.

Vu / 190. (Tiroir 2)

P. Henri 45 ans entré le 31 Mai 89 Civiale 3.
Antecedents de tuberculose Depuis 18 mois mictions fréquentes et douleur Jamais d'hematurie depuis 3½ mois souffrait des reins.

Rein g. très gros

Nephrotomie le 15 Juin abcès sous capsul et intra renal

Mort le 30 Sept 89. These Bureau p. 49.

Autopsie

Vessie petite toute la par poster au delà du trigone tout le sommet, une part de la par anter occuppée par neoplasme ulceré d'aspect encephal.

Les ureteres pas comprimés

En haut le neopl arrive jusque sous le peritoine toute la par vesic est detruite

La demi circonfer anter du col presente une ulcerat anfract. d'aspect cancroïdal

Le bassinet droit (nephrotomisé) est occupé par une masse fongueuse neoplasique analogue à celle de la vessie

Histologie - papier detaché

Epithelioma carcinoïde

Document downloaded from http://www.elsevier.es, day 10/02/2026. This copy is for personal use. Any transmission of this document by any media or format is strictly prohibited.

On y voit des globes contenant une, deux ou trois cellules très nettes rondes ou ovalaires à gros noyau. Dans le stroma gros nombre de fibres lisses

Document downloaded from http://www.elsevier.es, day 10/02/2026. This copy is for personal use. Any transmission of this document by any media or format is strictly prohibited.

14 33

Gros encephalo
Rein
Epithelioma reticulé

N° 12. # D

Pepin 70 ans 20 Aout 68 mort 20 Nov 68

Obs incompl. Vessie saignante - Abcès pre vesical incisé - Incrustations au niveau du col senties par le catheterisme

La vessie envahie d'Sa par ~~antér~~ post° later droite par enor me neopl + gros qu'un poing saillant mamelon né, ulcéré. D'les portions voisines et au niveau du trigone (qui n'est pas envahi) - quelques ulcerations superficielles simples érosions arrondies ou un peu vegetante.

Le rein gau (dit le cahier) presente un semis d'aspirence cancereux, le microscope a fait voir q ces petites saillies etaient cancereuses

Pris un fragment en pleine tumeur

Une des exulcerations vesicales

Histologie

La tumeur principale est formée par un reticulum de tiss conjonct très fin. les mailles sont formées par des travées très fines desquelles se detachent d'autres travées + fines encore. Ce reticulum prend

Document downloaded from http://www.elsevier.es, day 10/02/2026. This copy is for personal use. Any transmission of this document by any media or format is strictly prohibited.

naissance d' les parois des vaisseaux, très minces elle aussi on voit des figures dont le centre est formé par un capillaire les trabecules

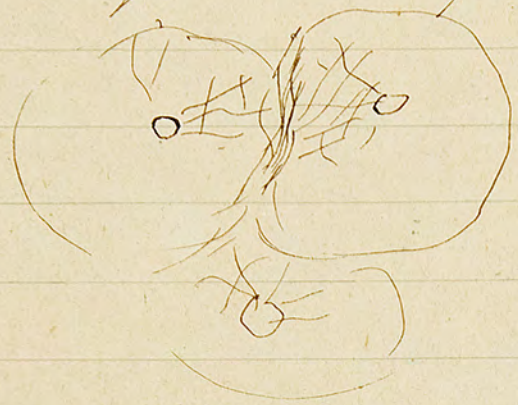

en partent et si mulent des lobules lorsqu'elles se rencontrent au celles parties d' un autre vaisseau car d' les points de contact les mailles sont plus fines Par places les trabecules sont un peu plus epaisses mais nulle part il n'y a de veritables alveoles comme d' un cancer alveolaire de Billroth

Les cell contenues d' les mailles ont le caract polymorphe, sour^t epithelioide du cancer

Document downloaded from http://www.elsevier.es, day 10/02/2026. This copy is for personal use. Any transmission of this document by any media or format is strictly prohibited.

Gros encephaloïde - obliter asseptique

Revoir

N° 255. Jupin (Revoir 3) (voir ma thèse)

Toute la moitié gau de la vessie d'sa par poster later et anter est envahie par un gros cancer saillant cerebriforme ulcéré dechiqueté par places ayant ailleurs encore quelques lobules arrondis

uretere O Neoplasme

O col

Presque toute la par anter est prise d'sa moitié infer et la neoplasie empiete meme sur la par later droite Le trigone n'est pas envahi sauf au niveau et un peu en deça de l'uretère gau qui s'ouvre en plein neoplasme - compression - obliter asseptique du rein. retention sero purulente. D'la par anter la zone de 2½ c au dela du col n'est pas non plus envahie

Clinique Thèse Albarran

Histologie. Epithel pavim lobulé: un grd nombre de cell sont cylindriques à la peripherie des lobes. Les port superf de la tumeur très enflammées le stroma cocy devient reticulé plein de cell rondes + profond + dense. La vessie sclerose marquée

Ganglions magnifique epithelioma alveolaire

Voir le jour si pas de febr musculaires

Document downloaded from http://www.elsevier.es, day 10/02/2026. This copy is for personal use. Any transmission of this document by any media or format is strictly prohibited.

Histologie

Document downloaded from http://www.elsevier.es, day 10/02/2026. This copy is for personal use. Any transmission of this document by any media or format is strictly prohibited.

16

Grd encephal au propag prostate et urethre.

Epithelioma encephaloide

N° 11.

Desseine 55 ans Aout 68 entré le 13 mort le 20
Pas d'obs compl. Hematuries. En promenant la sonde d' la vessie sensat de frott comme sur du cuir neuf: comparable au frott pleurétique

Autopsie

Masse fongeuse ulcerée, envahiss toute la par poster de la vess, le trigone, le col; la prostate est envahie impossible a distinguer de la vessie et meme d' la port prostatique de l'urethre on voit une ulcerat anfractueuse par la neopl Les vesic semin sont envahies (Pas de renseign sur les gangl ni les reins

Histologie

Epithelioma encephaloide envahissant la couche musculaire. Le stroma n'est pas etudié

Document downloaded from http://www.elsevier.es, day 10/02/2026. This copy is for personal use. Any transmission of this document by any media or format is strictly prohibited.

Document downloaded from http://www.elsevier.es, day 10/02/2026. This copy is for personal use. Any transmission of this document by any media or format is strictly prohibited.

17 Descriptions 39 Psor Epithelioma a globes epider Ganglions

N° 34 (Obs detaillée bonne Reverdin)

28 Sept 69 mort 10 Oct 69

Lebeau 62 ans femme avait sendu un pet cal cul en 1847 ; a eu plus coliques. Depuis qq temps difficultés grdes de la miction, amaigriss^t notable jambes enflées, douleurs du coté de la hanche gauche.

On trouve 2 tumeurs renales. une tumeur de la fosse iliaque gauche dont les mouv^ts se communiq au doigt qui par le vagin sent une tumeur vesicale Gangl inguinaux indemnes. Pas mention hematur

Autopsie

Double pyonephrose. A gau l'uretère traverse la tumeur iliaque qui l'oblitère Cette tumeur grosse comme le poing est en continuité directe av le neopl vesical qui occupe la par poster jusqu'a la base du trigone sur lequel elle empiète. Grosseur un peu + que 5 fr. manie bouvée recouverte en partie par la muqueuse qui a des ulcerat anfract à son niveau. A gau de la tum principale une autre sur les confins de la par later, aplatie transvers^t comme une crête de coq ; la muqueuse couvre ses part later mais est

Document downloaded from http://www.elsevier.es, day 10/02/2026. This copy is for personal use. Any transmission of this document by any media or format is strictly prohibited.

ulcérée sur son sommet

Voilà pourquoi on disait qd le squirrhe débutait d'la sous muqueuse.

La tumeur iliaq comprime la bifurc de l'art iliaq primit; elle est formée par masse ganglion logée d la part la + ext du lig large dedoublé

Histologie

D'après Reverdin épithel pav lobulé av quelq globes épidermiques très beaux pas de trame fibreuse (5.)

La tumeur vesicale pareille à l'inguinale

Epithelioma pavimenteux: cell à formes bizarres, qq bourgeonnantes: beaucoup de globes avec semi cornification sans éléidine la plup des globes ont à la peripher des cell aplaties et vers le centre des elements plus distinct av gros noyau. Les formes cell pourraient etre confondues av des psorospermies Certaines cell ont des dentelures Remarquable en ce qu'il n'y a guere d'rares endroits de stroma les masses epith semi cornées figurent les lobes dont le stroma est constitué par d'autr cell epith - Epithélioma massif

Document downloaded from http://www.elsevier.es, day 10/02/2026. This copy is for personal use. Any transmission of this document by any media or format is strictly prohibited.

28

N° 15

Pièce sans observation 1868. Fongus a vegetations flottantes dechiquetées occupant toute la par poster un peu le trigone qui est presq indemne. Sur le bord droit du trig la neopl s'etend en mince trai née jusqu'au col

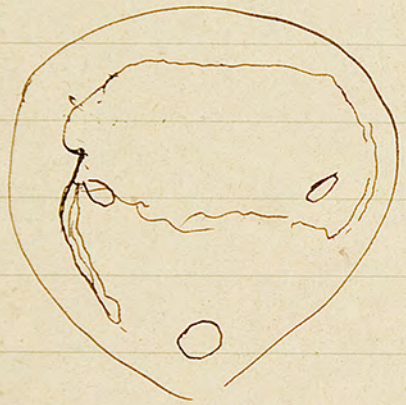

Histol – Epithelioma pavimenteux

Document downloaded from http://www.elsevier.es, day 10/02/2026. This copy is for personal use. Any transmission of this document by any media or format is strictly prohibited.

Document downloaded from http://www.elsevier.es, day 10/02/2026. This copy is for personal use. Any transmission of this document by any media or format is strictly prohibited.

(19) Gros encephaloïde

N° 116 (Tumeur et 7 4)

Bodreau 44 ans Ant 20 Juill 82.

Debut il 6 mois avant la mort par qq filaments de sang d^s les urines: debut reel deux mois avant la mort par hematurie abondante qui ne cessa + : spontanée — Au double palper grosse tumeur, Par la palpat abd on sent egal^t grosse tumeur globul qui imite la vessie. Mort pyel nephr.

Autopsie

Tumeur volume orange face poster; ore tere droit comprimé, les 2 dilatés: vessie grande à parois épaisses Tumeur sessile, megale dechiquetée, tres molle: le malade en avait pissé des fragments.

Histologie

Epithélioma carcinoïde à stroma conjonctif envahit la couche musculaire. La muqueuse près de la tumeur presente de longues papilles

Document downloaded from http://www.elsevier.es, day 10/02/2026. This copy is for personal use. Any transmission of this document by any media or format is strictly prohibited.

Document downloaded from http://www.elsevier.es, day 10/02/2026. This copy is for personal use. Any transmission of this document by any media or format is strictly prohibited.

20.

Couper le ganglion et les veines vesicales

Enorme encephal
Obliter asseptique
Ganglions
Encephal reticulé

N° 217 (Tiroir 3 et 7) (Albarran Deville ?)

Ignoble tumeur villeuse remplissant presque la vessie tres grande (30 cent de longueur) elle envahit toute la vessie sauf une portion gauche du trigone et une partie de la par later gauche de l'organe: partout où la tum ne s'implante pas (sauf sur ce qui reste du trigone et la partie proche de la face poster laterale) la vessie est verruqueuse. (Pris un morceau pour l'examen)

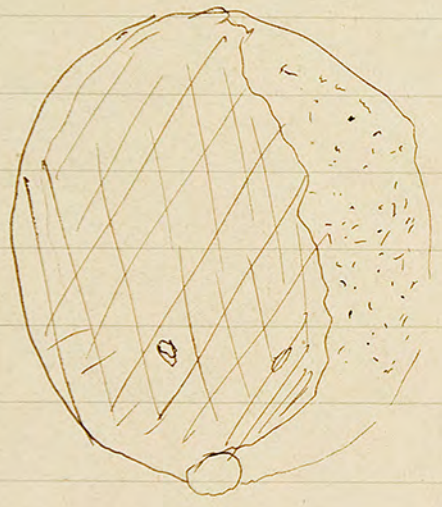

La tumeur es implantée par de larges bases d'où poussent de grosses tumeurs recouvertes elles mêmes de villosités flottantes: tout est ulceré, dechiqueté; saniens friable. Peritoine très adherent

Grosse masse ganglionnaire iliaque a droite. Rein droit obliterat assept. Gauche pyel nephr.

Clinique Mathese

Histol Epithel encephaloide reticulé, ana

Document downloaded from http://www.elsevier.es, day 10/02/2026. This copy is for personal use. Any transmission of this document by any media or format is strictly prohibited.

logue au dessiné Le reticulum très fin s'appuie sur les vaisseaux dont la paroi est mince: par places un vaiss + volu mineux entouré tissu conj dense

Voir les ganglions: il n'y a pas de coupe

Les verones sont de papillomes simples ou ramifiés
Les gangl sont perdus

Document downloaded from http://www.elsevier.es, day 10/02/2026. This copy is for personal use. Any transmission of this document by any media or format is strictly prohibited.

21.

Encephal par anter
Cystite

N° 221. Trois 3

Piece ancienne sans histoire

La par anter jusqu'à près du col envahie par neoplasme fongueux, saillant, mou, envahiss sans la depasser toute la paroi vesic. Un noyau + petit en (b). De chaque coté la tumeur arrive à 12 mill, et 10 mill des orifices uretéraux; elle depasse par en bas leur niveau: Cystite av petites exulcerations Parois vesic non epaissies

Histol Epithelioma encephaloide alveolaire.

Document downloaded from http://www.elsevier.es, day 10/02/2026. This copy is for personal use. Any transmission of this document by any media or format is strictly prohibited.

Document downloaded from http://www.elsevier.es, day 10/02/2026. This copy is for personal use. Any transmission of this document by any media or format is strictly prohibited.

N° 224. Tiroir 3

Ancienne sans numero.

Vessie de volume moyen a parois minces avec colonnes de vieillard: veru mon tanum hypertrophié. Sur la par later gauche, au niveau de l'u retere et à 5 mill en dehors de lui, commence la base du polype qui s'étend jusqu'a 1 1/2 cent du col en tout cette base a la largeur d'une pièce de 2 fr. Le polype est voluqueux, sans villosités fines. Par sa situation il ne peut pas toucher le col

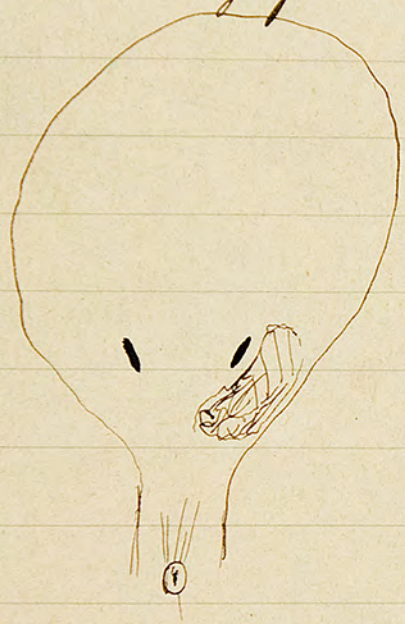

Histol epithel lobulé pavimenteux

Document downloaded from http://www.elsevier.es, day 10/02/2026. This copy is for personal use. Any transmission of this document by any media or format is strictly prohibited.

Document downloaded from http://www.elsevier.es, day 10/02/2026. This copy is for personal use. Any transmission of this document by any media or format is strictly prohibited.

Dessin macroscopique 51

Carcinoïde : obliter asseptique

(Voir 7)

N° 167. Pièce de Rollin sans histoire Cahier des tailles

Tumeur mamelonnée sans villosités peu ulcérée en vahissant toute la paroi. Compression de l'uretère gauche : rein asseptique

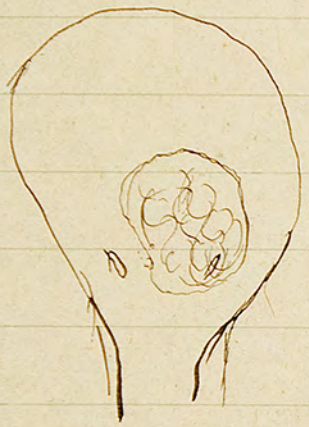

Pas pris de fragment pour conserver le dessin

Hist Epithelioma carcinoïde ; grdes portions en degenerescence graisseuse

Document downloaded from http://www.elsevier.es, day 10/02/2026. This copy is for personal use. Any transmission of this document by any media or format is strictly prohibited.

Document downloaded from http://www.elsevier.es, day 10/02/2026. This copy is for personal use. Any transmission of this document by any media or format is strictly prohibited.

53

Encephal

24

N° 176 Tiroir 3.

N° 8 Velpeau Autop. 18 Juill 90 Legueu et Hallé. ~~Sans renseignement.~~ Quetelot

Paroi postero latérale et antero later gauche: uretère gau emprisoné trigone presq libre — Encephal mamelonnée peu saillant, les gros bourgeons 12 mill Envahit peu la cou musculaire. Pas de lipomatose Péritoine non adherent

Clinique Carte detachée

Histologie Epithelioma lobulé pavement av beauc de cell cylindriques

Le stroma des villosités presq qu'exclusivt musculaire

Document downloaded from http://www.elsevier.es, day 10/02/2026. This copy is for personal use. Any transmission of this document by any media or format is strictly prohibited.

Document downloaded from http://www.elsevier.es, day 10/02/2026. This copy is for personal use. Any transmission of this document by any media or format is strictly prohibited.

Encephal villeux
parois ant° later.

N° 104.

Autop. 28 Avr. 1879. Guillet 75 ans

Clinique Début 5 ans par hematurie puis cystite conserve bon etat jusqu'à 3 mois avant la mort, s'affaiblit anasarque par nephrite dont meurt

On sentait les noyaux au double palper et des noyaux indurés en avant de la vessie au dessus du pubis



La tumeur occupe toute la par anter et les par later: le trigone et le bas fond sont sains: un peu en arrière du nerv au niveau du col un petit noyau.

Le neopl est epais de 5 cent fait saillie d'la vessie sous forme de houpes villeuses; envahit toute la paroi: il y a même perforation de la vessie en avant avec peri tonite adhesive et anses intest agglutinées.

Pièce de Bazy trop alterée pour histologie

Document downloaded from http://www.elsevier.es, day 10/02/2026. This copy is for personal use. Any transmission of this document by any media or format is strictly prohibited.

Document downloaded from http://www.elsevier.es, day 10/02/2026. This copy is for personal use. Any transmission of this document by any media or format is strictly prohibited.

Essayer l'énucléation

Myxome polypeux, enfant
Retention: uretères comprimés

Dessin macrose.

n° 220 tir 3. chez un enfant



Pas de renseignements.

La vessie est très grande, ses parois un peu minces. Son segment inférieur, d'étendue de 8 c à partir du col est occupé par une tumeur formée de mamelons séparés ou réunis lisses, réguliers comme un polype muqueux en grappe l'implantation se fait jusque sur le col de la vessie. Obstacle à la miction dilatation par retention. Uretères englobés

Histologie

Fibro myxo sarcome. Presque partout fibreux jeune, par places très cellulaire, rares endroits myxome vrai. Séparée de la couche musculaire

Document downloaded from http://www.elsevier.es, day 10/02/2026. This copy is for personal use. Any transmission of this document by any media or format is strictly prohibited.

par du tissu cell lache (Petit ou l'é
nucléer ? Voir) Peu de vaisseaux à
parois conjonct très minces.

Document downloaded from http://www.elsevier.es, day 10/02/2026. This copy is for personal use. Any transmission of this document by any media or format is strictly prohibited.

27)

59

Vaché obs n° 51.

Tiroir 7

N° 169 - Cahier des tailles

St Vincent n° 7 Opéré 2 fois

~~Cancer glandulaire né évidemment ds la prostate sur un noyau de fibro myome.~~

Cancer alveolaire ; la prostate est envahie

Document downloaded from http://www.elsevier.es, day 10/02/2026. This copy is for personal use. Any transmission of this document by any media or format is strictly prohibited.

Document downloaded from http://www.elsevier.es, day 10/02/2026. This copy is for personal use. Any transmission of this document by any media or format is strictly prohibited.

61

28

Vu

Tir 6

Pibro myxome
énorme d'adulte

Horteloup. 19 Sept. 91.
Brincourt.

Énorme tumeur pédiculée, facile à extirper remplissant la vessie insérée en arrière des uretères et entr'eux, un peu plus à gauche pédicule long 2 1/2 cent; large 2 c.

Microscope

Masse formée d'éléments cell étoilés ± anastomosés séparés par subst homogène capillaires embryonnaires d'laq ou distingue qq fibrilles rosées; par places la subst inter cell moins abondante, les cell moins distinctes prennent type un peu sarcomateux, vaisseaux à par plus épaisses. Beaucoup endroits on voit entre cell le tissu homogène se colorer en rose formant comme des faisceaux et même de vert faisc fibreux sur tout autour des vaisseaux

Document downloaded from http://www.elsevier.es, day 10/02/2026. This copy is for personal use. Any transmission of this document by any media or format is strictly prohibited.

Document downloaded from http://www.elsevier.es, day 10/02/2026. This copy is for personal use. Any transmission of this document by any media or format is strictly prohibited.

29

Vu Dufay Nov Sept 91. 17 Velpeau

Prostatique, cystite ulcereuse, deux ou 3 papillomes qui paraissent simplt inflammatoires

Une premiere prepar parait tuberculeuse

1

T V 120 voir la pièce

Hist trois B Epithelioma parmenteux à pseudo globes sans eleidine stroma musculaire

Document downloaded from http://www.elsevier.es, day 10/02/2026. This copy is for personal use. Any transmission of this document by any media or format is strictly prohibited.

Document downloaded from http://www.elsevier.es, day 10/02/2026. This copy is for personal use. Any transmission of this document by any media or format is strictly prohibited.

30 -

1e Velpeau opéré le 27 Sept 91
par moi

Document downloaded from http://www.elsevier.es, day 10/02/2026. This copy is for personal use. Any transmission of this document by any media or format is strictly prohibited.

Document downloaded from http://www.elsevier.es, day 10/02/2026. This copy is for personal use. Any transmission of this document by any media or format is strictly prohibited.

67

31.

Cuisinier Martin r Velpeau

Obs. Nogués

Fragment

Document downloaded from http://www.elsevier.es, day 10/02/2026. This copy is for personal use. Any transmission of this document by any media or format is strictly prohibited.

82 VM Robert Fig 6

Cancer intestin propagé vessie Mort

Histologie

Intestin = adénocarcinome cylindrique

Vessie = La tumeur est papillaire mais conserve son type cylindrique adénoïde, par place l'épithélium limité, en bordure, des cavités

Document downloaded from http://www.elsevier.es, day 10/02/2026. This copy is for personal use. Any transmission of this document by any media or format is strictly prohibited.

33 Vu Marmignat Tir 6

Vieillard opéré, fistule consecutive; propagation à la cuisse Mort 1 an après l'opeat

Histol

Tum vessie épithélioma polymorphe en boyaux lobulés, stroma conjonctif, reste peu de tissu musculaire sclereux. L'épithel de la surface vesicale parait avoir proliféré.

Cuisse Meme tumeur, degenerescence granulo caseuse. A peine de stroma conj comme d'un encephaloide mais bien epitheliales les cell dont la plus allongées

Ganglion type carcinome alveolaire

Document downloaded from http://www.elsevier.es, day 10/02/2026. This copy is for personal use. Any transmission of this document by any media or format is strictly prohibited.

Fontaine

Large surface ulcérée déchiquetée avec
bords lambeaux irréguliers saillants
limitée par un bord net surelevé de 2 a
3 millimètres.

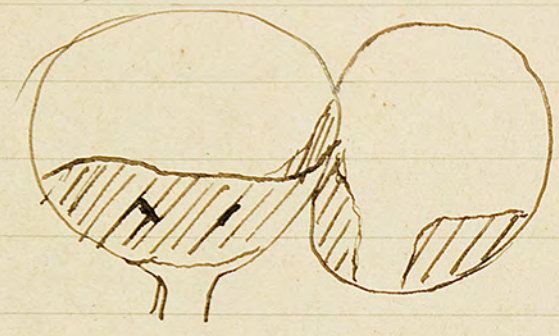

Rein aseptique à gauche —
Pyelo nephr à droite

Histologie p. 18 endroit

Document downloaded from http://www.elsevier.es, day 10/02/2026. This copy is for personal use. Any transmission of this document by any media or format is strictly prohibited.

Marmignat (voir p 69 endroit Tir 6)

en + énorme tumeur sur la cuisse et généralisation pas de propagation à la plaie
Encéphaloïde d'aspect

(Tir 7)

Charvet 25 ans 31 Velpeau Mort 18 Juin 91.

Myocancer av. ganglion

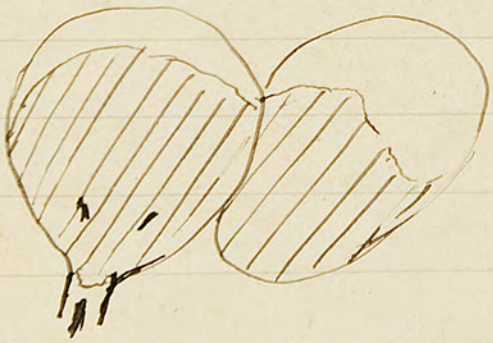

Énorme, lobulé, non vil leux mais lisse a bourgeons ulcérat anfractueuse de 1/3 infr

Epithelioma ~~carcinoïde~~ diffus beauc de cell bourgeonnantes Invasion de la ci muscul. Composé presqu' exclusivt de tissu epithel, par ci par là qq bandes muscul représentent le stroma. Par places aspect de cylindrome, (boules hyalines) ou les ganglions envahiss't épithélial périfoliculaire et fibres musculaires de la portion centrale

Document downloaded from http://www.elsevier.es, day 10/02/2026. This copy is for personal use. Any transmission of this document by any media or format is strictly prohibited.

Papillome pediculé ac osmique Albarran (Tir 05)

Remarquable par les vaisseaux sous epithelians anastomosés, par degenerescence colloïde des cell d'grd nombre d'endroits

Document downloaded from http://www.elsevier.es, day 10/02/2026. This copy is for personal use. Any transmission of this document by any media or format is strictly prohibited.

Brissaud (Tir 05)

Dessin.

Noyau comme une tête d'épingle, saillant ds la paroi vesicale, noirâtre. D'un cas de sarcome melanique generalisé

Il est fuso cellulaire, allongé; la sous muqueuse le separe de la musculeuse

---

28 Avril 1890 Hallé (Tir 05) de Beaucorps

P Epithelioma lobulé de forme papillaire pavimenteux

Papill. angiomateux (Tir 05)

Mort sous chloroforme 22 Mars 89 ou 90

Petit, bas fond O papillome sessile nevomiqueux, fort vasculaire, quoique petit l'epithel arrive à la base de la tumeur.

Document downloaded from http://www.elsevier.es, day 10/02/2026. This copy is for personal use. Any transmission of this document by any media or format is strictly prohibited.

De Gallardo 1891 Juin – (Tir 6)
Papillomes multiples villeux vasculaires a type ordinaire les cell basales cylindriques, les superf. aplaties indifferentes ou a type vesical.

26 Decembre St Jean (Tir 6) Luskachowitch
Oudinot

Myo Carcinome considerable – Par places la tumeur est un vrai cancer encephaloide bien alveolaire (conjonctif) d' d'autres endroits myocarcin a type habituel cellules polymorphes grd nombre en karyokynese et bourgeonnantes.

(Tir 05)
Brossard 22 ans vessie tuberculeuse traité par methode Koch. Plusieurs petits papillomes meme structure mais l'epithél tombé un peu l'inflammation
La base des papill. coupe de gros vaisseaux

Document downloaded from http://www.elsevier.es, day 10/02/2026. This copy is for personal use. Any transmission of this document by any media or format is strictly prohibited.

beaucoup de fibres élastiques d'le stroma qui est conjonctif pur

---

16 Juillet. (Tir 6)

Epithelioma lobulé; portions papillaires.
Les cellules axiales cylindriques, s'étagent en plus couches; les + superf un peu aplaties
Assez vasculaire

Schlessing (Tir 6) Femme, tumeur vessie opérée Ville - morte. 48 heures
Epithelioma lobulé - envahiss^t de la couche musculaire par places carcinoïde

---

Horteloup donné par Escat 19 Juill 91.
Tumeur vessie, grosse, contre le péritoine
Epithelioma alveolaire carcinoïde à cellules polymorphes. (Tir 6)

Document downloaded from http://www.elsevier.es, day 10/02/2026. This copy is for personal use. Any transmission of this document by any media or format is strictly prohibited.

Lostalot. (Tiroir 5)

Sarcome fasciculé; subst amorphe rosée intercell abondante. Par places tendance myxomateuse. L'épithél à peine proliféré d'cert enfoncements entre 2 mamelons de la tumeur.

Sclerose inter et intra-fasciculaire de la vessie Dessin

(Tir 5) Psor

Escat. Epithelioma pavimenteux lobulé - corné. Par places on dirait qu'il y a des filaments d'union, d'autres de l'éleidine. Globes nombreux en oignon souvent avec cellule centrale assez bien conservée.

Infiltration larvée de la couche musculaire sous la muqueuse sans en apparence Dessin

Revoir les globes, l'éleidine, les filaments. L'uretère comme type infiltrat muqueuse Dessin

Document downloaded from http://www.elsevier.es, day 10/02/2026. This copy is for personal use. Any transmission of this document by any media or format is strictly prohibited.

13

Ibs 8 8 definitive Psor

Basset opéré 2 Février 91 (Tiroir 5)

Myocarcinome type : par places un peu de tissu conjonctif

Les cell épithel polymorphes sans limites distinctes. Cornification avec disposition stratifiée sans vrais globes c'est plutot une degenerescence cellulaire qu'une evolution typique vers la cornification

Formes pseudo psorospermiques

" de Karyokinèse

Certaines cell cornées sont isolées d'les alveoles, d'autres constituent à elles seules de grands fraz de la tumeur se reliant insensibl^t aux autres portions

---

19 Juin Tumeur Vessie (Tir 5)

Papillome ramifié, debut de transformation en epithelioma lobulé.

Document downloaded from http://www.elsevier.es, day 10/02/2026. This copy is for personal use. Any transmission of this document by any media or format is strictly prohibited.

A2

(Tiroir 5)

10 Civ. 16 Juill. 90 Chefdeville (n° 57)

Epithelioma carcinoïde à cellules dont les contours sont peu nets

---

(Tiroir 5)

× Lebert Edmone Enfant de 4 ans 1890

Sarcome embryonnaire; d'cert endroits les cell rondes séparées par subst intercellulaire amorphe très vasculaire à vaiss embryonnaires. L'épithélium un peu proliféré avec legers enfoncements, ou normal.

(Tiroir 5) D.

× Massonat Juin 90 -

Epithelioma lobulé: beaucoup de cell en karyokinèse. d'les lobes les cell peripheriques sont cylindr les + centrales un peu aplaties. Un grd nombre de cell presentant des granulat graisseuses, souvent limitées au noyau - Fort vasculaire

Dessin en coupe transv des lobules

Document downloaded from http://www.elsevier.es, day 10/02/2026. This copy is for personal use. Any transmission of this document by any media or format is strictly prohibited.

(Tiroir 5 et 4)

5 Cir. Vessie pseudo membr. Psor

Enfonc^t epithelianx et papilles - Cellules cylindriq à plateau. Dans la portion centrale regardant la cavité. D^r les prepar av. + psorospermies probables.

J S Juillet 90 (Tiroir 5) Psor Lallement

Papillome villeux à peine d'axe conjonc epithel cylindrique profond^t pavimenta à la surface

D^r une des preparations on voit des enfonc^t epithelianx et deux probables psorospermies bien dessinées d^r ces enfoncements

---

Weinberg 18 Dec 89 D (Tiroir 5)

Epithelioma pavimenteux lobulé avec cellules basales cylindriques très belles dessin si l'on veut

Document downloaded from http://www.elsevier.es, day 10/02/2026. This copy is for personal use. Any transmission of this document by any media or format is strictly prohibited.

Moisset (Tiroir 4) Hortelous ~~opéré~~ autopsie 29 Mai 91 Civiale 15

Epithelioma carcinoide presque pas de stroma qui est conjonctif

---

Guillemimot (Tiroir 4)

Epithélioma lobulé, cellules allongées gros noyau peu de protoplasma avec boules hyalines

Cylindrome à dessiner

Une autre tumeur coupée en travers montre une couche muscul. periphériq qui paraît être celle de la vessie entourant complet un noyau de cancer alveol ordinaire à cell polymorphes

---

Bidoux (Tiroir 4)

Epithelioma lobulé cell pavimenteuses avec cretes, grd nombre allongées.

Document downloaded from http://www.elsevier.es, day 10/02/2026. This copy is for personal use. Any transmission of this document by any media or format is strictly prohibited.

(Tir. 3)

Rue Monsieur Sept 89.

Papillome epithelial à forme lobulée ordinaire qq fibr muscul d'l'axe. très vasculaire.

Bazy. (Tir 3)

Epithel lobulé ordinaire de la ness

Le Dentu (Tir 3)

Fragment expulsé Papillome lobulé.

Hartmann (Tir 7)

Myome lisse. Dans rares endroits sclerose faisceaux envahis par tiss coy.

Document downloaded from http://www.elsevier.es, day 10/02/2026. This copy is for personal use. Any transmission of this document by any media or format is strictly prohibited.

5 Civ. 89. (Tiroir 3)

Epithelioma alveolaire, trame musculaire

Dreux - 21 Civ. Mai 90 de Rigal (Tiroir 3)

Epithelioma lobulé parmenteux à type vesical très typique: stroma très peu abondant très vasculaire C'est un épithélioma papillaire -

---

(Tiroir 3)

Le Dentu T V. 89(?) Epithelioma papillaire lobulé moins typique vesical q le précédent

---

Epithélioma lobule 14 (Tiroir 4)

Forme commune: stroma conjonctif, musculaire, par places myxomateux Port vasculaire

Document downloaded from http://www.elsevier.es, day 10/02/2026. This copy is for personal use. Any transmission of this document by any media or format is strictly prohibited.

9 Civ. tiroir 3
Cystite verruqueuse ? 99 enfoncts épithéliaux ; 99 papilles

Enfonct épithel d cystite tir. 3

Charvet (? ?) tiroir 3. Carcinose prostato pelvienne observat detachée

---

10 Civ 6 Juillet 90 tir. 3. et tir 5
Les prépar ne montrent q du muscle et la muq sans épithelium

voir p. 12 envers c'est Chefdeville.

Document downloaded from http://www.elsevier.es, day 10/02/2026. This copy is for personal use. Any transmission of this document by any media or format is strictly prohibited.

D 12 Langier opérée Juffier 88 Delanon
Epithel par lobulé type récidivé

Rue 23 Octobre Oudinot Tumeur Epithelioma
lobulé, les cell a noyau
rond ou ovalaire n'ont pas de limites dis
tinctes Stroma surtout muscul (myocarcinome)

~~Aureillard~~ I V A revoir – paraît
cancer Telangicta
sique

Cancer prostate Paraît être une
coupe de la muq
vesicale ou plutot de ses granulations dans un
cancer de la prostate – Proliferation epi
thelial typique vesicale evidente d'la profondeur en
meme temps qd se forment de petites papilles
Demander Henri

Document downloaded from http://www.elsevier.es, day 10/02/2026. This copy is for personal use. Any transmission of this document by any media or format is strictly prohibited.

7

26 Civiale. (Psor)

Mort d'hémorrhagie et d'anurie: prince a demeure dans la vessie 1888 ou 89. Télangiectasique

Epithelioma pavimenteux lobulé à stroma demi fibro musculaire

Une forme cell paraît psoros permis d'épithel en début de prolifer.

Blanco Rue Monsieur Pas de récidive 2 ans Même pièce q Rue Monsieur Sept 89.

~~Epithel~~ Papillome villeux à base très vasculaire demi myxomateux: les papilles ont un épithel typique

---

A 3 et 25 Civ obs 64 Mars et Sept 89.

Myocarcinome.

B Pièce Texo

Enfonct épithelioux

C Henry Femme opérée 88 Guyon

Epithel lobulé d'le stroma plus de fibr muscul q du tiss conj. O

Observation C. des T p 43.

Document downloaded from http://www.elsevier.es, day 10/02/2026. This copy is for personal use. Any transmission of this document by any media or format is strictly prohibited.

Histologie

Epithelioma: on voit les prolongts epithel
A naitre des couches prof de l'epithel vesical
D 11 – Cert papilles sont revetues de plus
couches cylindriques, la + superf ayant cuticule ▯ D 12
Dr les papillomes on voit la formation
d'epithelioma – Greffe du cancer
Psorospermie : kyste probable D 12

Document downloaded from http://www.elsevier.es, day 10/02/2026. This copy is for personal use. Any transmission of this document by any media or format is strictly prohibited.

8 Civiale Obs. 55.

Clinique. Obs. Weinstein mort 8 Sept 89 (S.)

Autopsie

Plus petits fragments

mes les plus variées / dont plusieurs ressemblent à des psorospermies, 99 mes sont multi nucléés. A dessiner

La prostate au niveau du trigone la tumeur envahit toute la paroi vesicale puis y compris la prostate, peu pourtant.

Les culs de sac glandul sont dilatés + remplis de petites cell epith qui ressemblent à s'y méprendre si on ne s'étudiait l'évolution à des cell embryonnaires.

Document downloaded from http://www.elsevier.es, day 10/02/2026. This copy is for personal use. Any transmission of this document by any media or format is strictly prohibited.

Histologie

La vessie en dehors des points d'implant du neopl presente une desquam epith presq compl: par places seult debris epithel non altérés. La surface vesicale formée par le derme infiltré de cell embryonn à remarquer une sorte d'etat muqueux, grde quantité de ~~subst~~ amorphe intercell. et des cell rondes la plup. qq unes de formes un peu variées.

Plus profondt tissu fibreux parall à la surface puis le muscle vesical sclerosé.

D'les portions verruqueuses il n'y a pas de proliferation epithéliale mais un developpt + considerable du tissu embryonnaire formant le bourgeon sans qu'il y ait des vaisseaux très marqués.

La tumeur peut passer pour type d'un encephaloïde: alveoles contenant des cellules aux for

Document downloaded from http://www.elsevier.es, day 10/02/2026. This copy is for personal use. Any transmission of this document by any media or format is strictly prohibited.

la paroi poster à partir de l'embouchure de l'uretère droit, le trigone et une grde portion de la paroi anter. L'uretère gau est englobé (obliter asseptique de ce rein) C'est un encephaloide saillant en gros mamelons, envahissant toute l'épais de la paroi sans pourtant en dépasser les limites limitée en partie par le tissu cellul quelque peu graisseux en partie par le perit.

Sur la portion non envahie, gauche, de la vessie qq petites verrues qui paraissent produites par inoculation. Pris une pour histologie

Plusieurs ganglions hypogastriques et à la bifurc de l'iliaque primitive

Document downloaded from http://www.elsevier.es, day 10/02/2026. This copy is for personal use. Any transmission of this document by any media or format is strictly prohibited.

n° 178 Musée A 1

(Tiroir 4)

n° 1. Pièce n° 178 Hallé Léguen

Richard. Autopsie du 19 Juillet 90

Grosse tumeur vesicale saillante en champignon mamelonné, non villeuse. implantée sur le bas fond et la region uretérale, empiétant à gauche + qu'à dr.

Quelques saillies verruqueuses dans les portions de la muqueuse non envahies.

Clinique Entré le 5 Juill 90 Mort le 18

Il y a 7 mois hematurie brusque subite a bondante urine presque du sang pur av caillots

Pend un mois hematurie continuelle; toutes les mictions ont eté ± colorées.

Ne remarque pas q + noir à la fin

Un mois ensuite av parf hemat parf pas.

Depuis 2 mois sondé qq f. car a de la retention

Etat actuel hematurie presq continuelle, plus marquée à la fin. Ne peut uriner seul il faut le sonder à chaque fois - Pas. de douleurs.

Amaigriss^t considerable - Vessie sensible - Après evacuation constatation de la tumeur au double palper

Autopsie le 19 Juillet

Enorme masse neoplasique prenant toute

Document downloaded from http://www.elsevier.es, day 10/02/2026. This copy is for personal use. Any transmission of this document by any media or format is strictly prohibited.

Dessins.

1° Papille frangée

2° Blanco – papille à épithelium typique

3 A – myocarcinome (alvéoles nettes

4 – D – épithel lobulé fibres muscul de le stroma

D 11 ~~Formation du cancer depuis épithelium~~ –

" Detail cellules cylindriques 8 Civ. pensistantes

D 12 8 Civ – papille à cell cylindriques, axe épais –

Document downloaded from http://www.elsevier.es, day 10/02/2026. This copy is for personal use. Any transmission of this document by any media or format is strictly prohibited.

Document downloaded from http://www.elsevier.es, day 10/02/2026. This copy is for personal use. Any transmission of this document by any media or format is strictly prohibited.

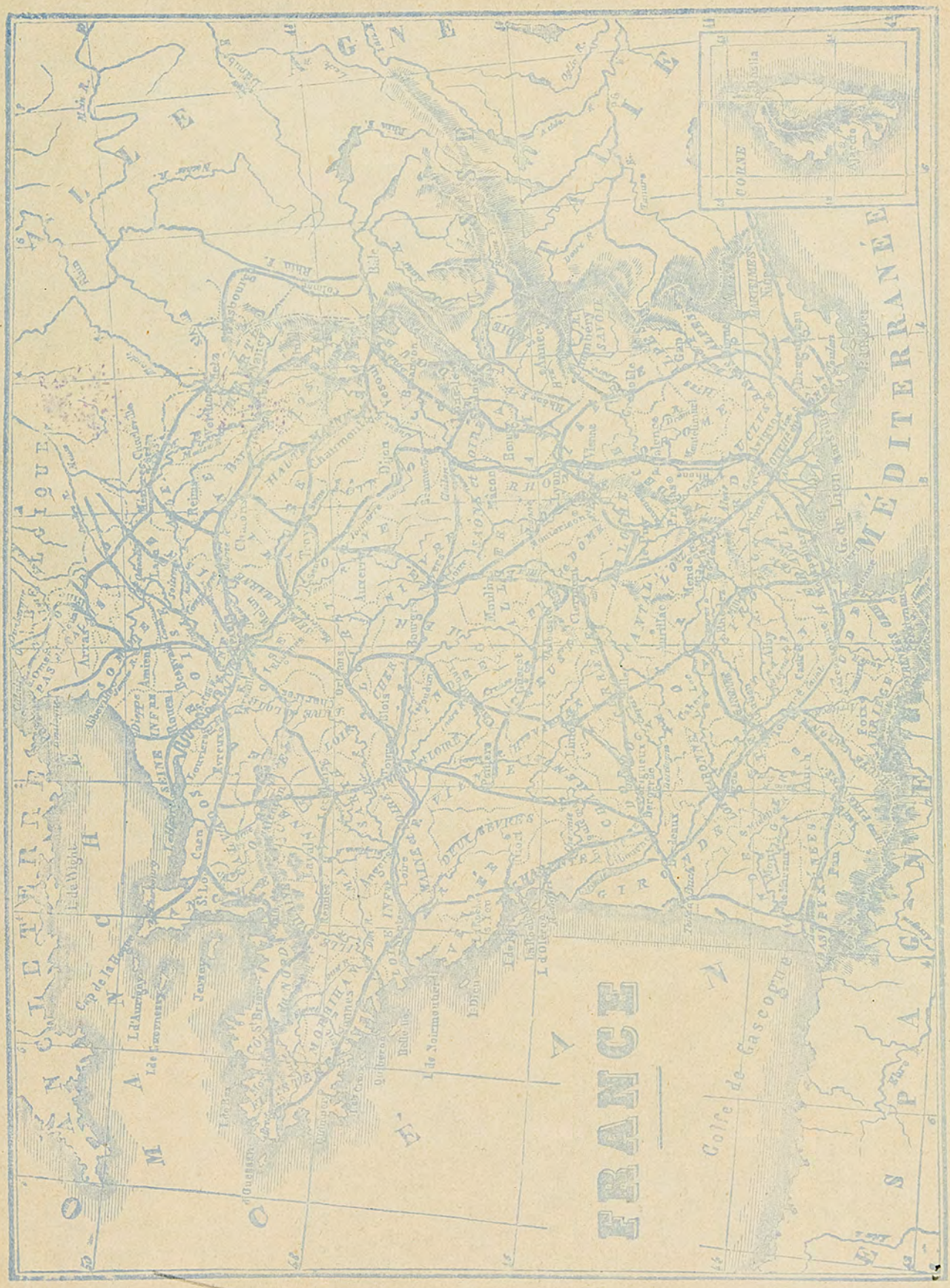

Pelyt.
Sarcome Hallé -

Document downloaded from http://www.elsevier.es, day 10/02/2026. This copy is for personal use. Any transmission of this document by any media or format is strictly prohibited.

Tumeurs de la vessie

Document downloaded from http://www.elsevier.es, day 10/02/2026. This copy is for personal use. Any transmission of this document by any media or format is strictly prohibited.