Document downloaded from http://www.elsevier.es, day 08/07/2025. This copy is for personal use. Any transmission of this document by any media or format is strictly prohibited.

CASO CLÍNICO

Neumomediastino, neumopericardio y neumoperitoneo espontáneos en paciente con neoplasia pulmonar

Nombre, apellidos y centro de procedencia de los autores:

- Jorge Rodríguez Prida. Medicina Interna, Hospital de Jarrio, Coaña, España.
- Gema Castaño de las Pozas. Neumología, Hospital de Jarrio, Coaña, España.
- Jessica Rugeles Niño. Medicina Interna, Hospital de Jarrio, Coaña, España.

- Fuente de financiación: ninguna.

- Conflicto de intereses: todos los autores participantes declaran no tener ningún conflicto de interés.

- Participación: todos los autores declaran haber participado activamente en la elaboración del presente artículo

- Correspondencia:
  - Autor de correspondencia: Jorge Rodríguez Prida
  - Email: xurdeprida@gmail.com
  - Dirección postal: Travesía del Convento nº 10 2º C, CP 33202, Gijón, España

Document downloaded from http://www.elsevier.es, day 08/07/2025. This copy is for personal use. Any transmission of this document by any media or format is strictly prohibited.

Neumomediastino, neumopericardio y neumoperitoneo espontáneos en paciente con neoplasia pulmonar

La aparición espontánea de neumomediastino o neumoperitoneo es una complicación muy poco frecuente en los pacientes con cáncer de pulmón [1] y su coexistencia hasta ahora no ha sido descrita.

Presentamos el caso de una mujer de 79 años, diagnosticada 1 mes antes del proceso actual de neoplasia pulmonar izquierda en estadio IVB (cT4N3M1c) con linfangitis carcinomatosa pulmonar bilateral, lesiones cerebrales múltiples y patología ósea metastásica a nivel de T12. El diagnóstico se realizó mediante ecobroncoscopia, con punción de la masa pulmonar en lóbulo superior izquierdo a nivel de 11L, sin presentar complicaciones posteriormente. La histología fue compatible con carcinoma de célula no pequeña con mutación EGFR. La paciente se encontraba pendiente de recibir quimioterapia y radioterapia. Ingresó por cuadro de deterioro general en relación con sepsis urinaria, sin presentar disnea, dolor torácico, clínica respiratoria ni traumatismos recientes. La exploración física y constantes vitales eran normales. Analíticamente destacaba leucocitosis (18.740/µL) con elevación de reactantes de fase aguda (PCR 365 mg/L, PCT 9.63 ng/mL) y orina patológica con nitritos y bacteriuria abundante. La radiografía de tórax no presentaba cambios respecto a la previa. Se inició tratamiento con antibioterapia y fluidoterapia con buena evolución, pero al tercer día de ingreso presentó crepitación subcutánea a nivel toraco-abdominal y cervical compatible con enfisema subcutáneo, que se confirmó en una nueva radiografía (figura 1A). Se solicitó TC toraco-abdominal que mostró severo enfisema subcutáneo desde región cervical a región pélvica, asociando extenso neumomediastino y en menor medida neumopericardio (figura 1B), así como importante neumoperitoneo y retroneumoperitoneo (figura 1C). Además, se apreció una fístula a nivel de la pared posterior del bronquio principal derecho sin poder confirmar si comunicaba con otro órgano (tráquea o esófago) o solamente con el mediastino. Dada la situación basal de la paciente no se realizó fibrobroncoscopia para confirmar la presencia de la fístula, si bien en la ecobroncoscopia previa no se había objetivado ninguna lesión en el bronquio derecho ni se había realizado biopsia a este nivel. En las siguientes 72 horas, a pesar de mejoría analítica, presentó deterioro respiratorio progresivo y finalmente falleció.

El neumomediastino espontáneo es una patología habitualmente benigna asociada a personas jóvenes que suele acompañarse de factores precipitantes como asma, tos, vómitos o incluso abuso de drogas [2]. En cambio, su aparición en pacientes con cáncer de pulmón es muy poco frecuente; en estos casos la acumulación de aire en el mediastino se produce por una fuga desde el árbol traqueobronquial o bien desde una fístula del tracto digestivo, habitualmente producidas por destrucción tisular por la propia neoplasia [3]. Si la presión acumulada es suficientemente elevada puede producir una migración del aire por disección de planos hacia tejido subcutáneo e incluso hacia el peritoneo.

El neumoperitoneo espontáneo es la aparición de aire en la cavidad peritoneal sin evidencia de perforación de vísceras y se caracteriza porque normalmente cursa sin signos de irritación peritoneal, siendo muy poco habitual en pacientes con cáncer de pulmón [4]. Como causas de neumoperitoneo secundario en estos pacientes habría que tener en cuenta la perforación tras biopsia bronquial, la aparición de neumatosis intestinal por isquemia o por quimioterapia o

Document downloaded from http://www.elsevier.es, day 08/07/2025. This copy is for personal use. Any transmission of this document by any media or format is strictly prohibited.

inmunoterapia e incluso la perforación intestinal por metástasis intraabdominales; ninguno de los desencadenantes anteriores estaba presente en nuestro caso.

El tratamiento tanto del neumoperitoneo como del neumomediastino espontáneos habitualmente es conservador: analgesia, oxigenoterapia y antibioterapia en caso de mediastinitis, aunque en algún caso se ha descrito mejoría con medidas de descompresión a través de tubos de drenaje, sobre todo cuando hay datos de neumomediastino a tensión [5]. Respecto a las fístulas, puede intentarse tratamiento endoscópico si la situación del paciente lo permite, mediante sustancias sellantes, pegamento de fibrina, *coils* o prótesis metálicas o de silicona. Generalmente el pronóstico es desfavorable por las complicaciones derivadas (mediastinitis, neumomediastino a tensión, insuficiencia respiratoria) y porque su aparición suele traducir un estadio muy avanzado de la neoplasia.

Figura 1: (A) Radiografía simple de tórax con masa parahiliar izquierda y patrón intersticial compatible con linfangitis bilateral. A nivel cervical y costal se aprecia importante enfisema subcutáneo. Se identifica asimismo neumomediastino alrededor de la silueta cardiaca y neumoperitoneo a nivel de hemidiafragma derecho. (B) Tomografía computarizada de tórax (ventana pulmonar) con hallazgo de neumomediastino, neumopericardio y enfisema subcutáneo, además de la neoplasia ya conocida y derrame pleural izquierdo. (C) Tomografía computarizada de abdomen (ventana pulmonar) con hallazgo de neumoperitoneo, retroneumoperitoneo y enfisema subcutáneo. (D) Tomografía computarizada de tórax (ventana pulmonar) con hallazgo de fístula a nivel de pared posterior de bronquio principal derecho (flecha)

Bibliografía

[1] Barquero-Romero J, Redondo-Moralo MJ. Neumomediastino espontáneo y enfisema subcutáneo: una complicación infrecuente del cáncer de pulmón. Arch Bronconeumol. 2009;45:310-1

[2] Khan S. A case of mediastinal emphysema in a 80-year old male. Lung Cancer. 2006;51:391-2

[3] Libeer C, Verbeken E, De Wever W et al. Mediastinal emphysema and small cell lung cancer (SCLC): a case-report. Lung Cancer. 2005;47:139-42

[4] Hernández-Rodríguez J, Miró O, Pedrol E et al. Neumoperitoneo espontáneo asociado a carcinoma bronquial. Gastroenterol Hepatol. 1996;19:81-2

[5] Láinez Ramos-Bossini AJ, Pérez García MDC, Rueda Cáceres MT. Pneumomediastinum and Massive Subcutaneous Emphysema Due to Lung Neoplasm. Arch Bronconeumol. 2020;56:456
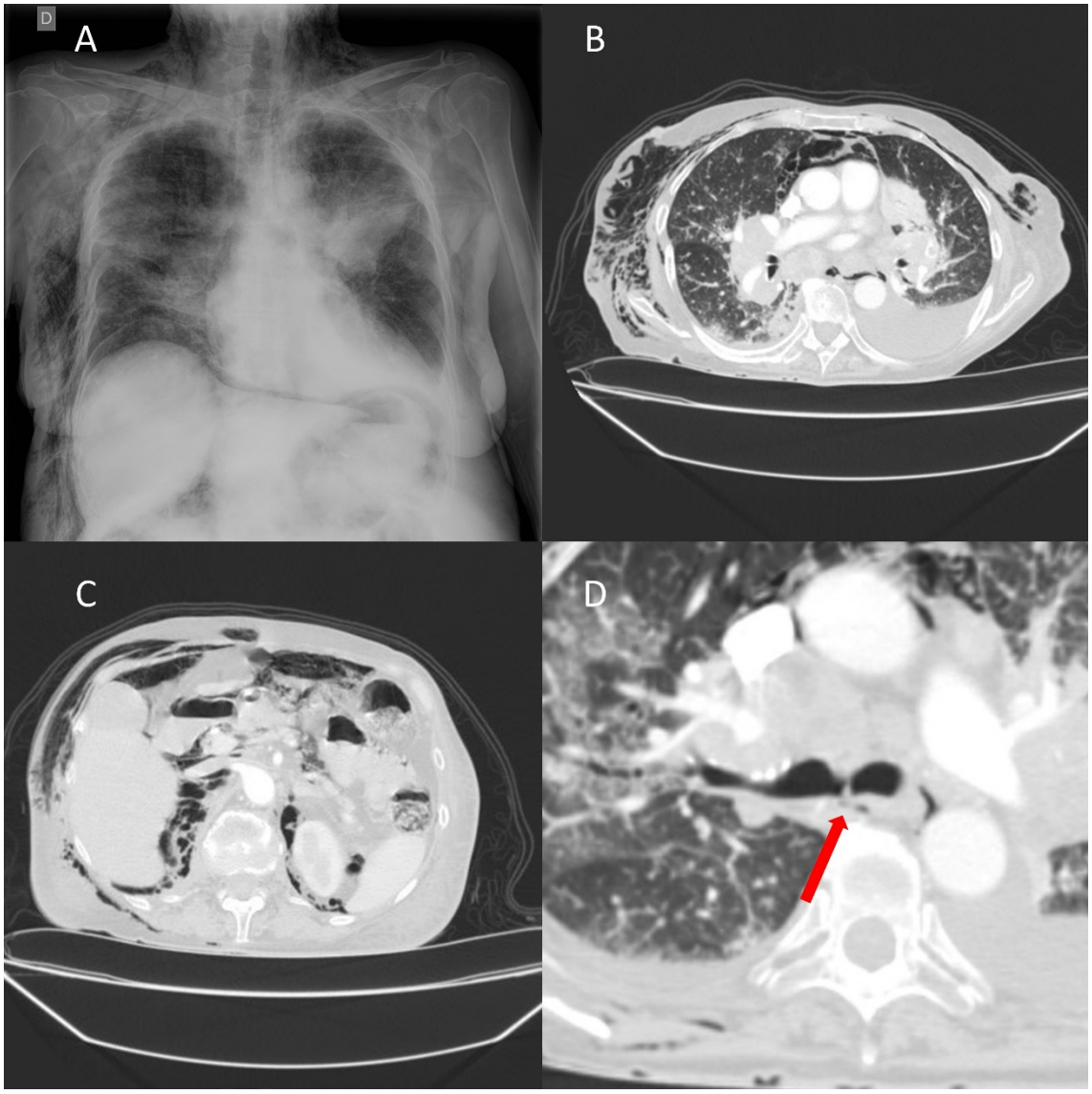
Document downloaded from http://www.elsevier.es, day 08/07/2025. This copy is for personal use. Any transmission of this document by any media or format is strictly prohibited.