Document downloaded from http://www.elsevier.es, day 02/07/2025. This copy is for personal use. Any transmission of this document by any media or format is strictly prohibited.

IMAGEN CLÍNICA

Hemoptisis y pseudoaneurisma aórtico torácico. A propósito de un caso

Autores: Carlos Sánchez Villar*, Raúl Godoy Mayoral, Javier Cruz Ruiz

Institución: Complejo Hospitalario Universitario de Albacete. Servicio de Neumología. Código Postal: 02006

***Autor de correspondencia:**

Email: carlos.uclm@gmail.com

Describimos el caso de un varón de 66 años, hipertenso y diabético mal controlado que acude a Urgencias por hemoptisis moderada de 50 ml, fiebre, dolor centrotorácico opresivo, continuo e irradiado hacia el cuello y disnea de reposo de escasas horas de evolución. Relata previamente dolor torácico y cifras tensionales elevadas hasta valores de 200/120 mmHg desde hace 7 días, además de disfagia a sólidos en las últimas 72 horas. En la radiografía de tórax se observa una condensación extensa en LSI con desviación traqueal hacia el lado contralateral. Se solicita angio-TAC torácico urgente con hallazgo de pseudoaneurisma de cayado aórtico de 4 x 3.5 cm aproximadamente, con una solución de continuidad de la pared lateral izquierda del mismo de 2 cm, asociando además un hematoma adyacente y hemorragia alveolar en LSI (Figura 1).

Se realizó intervención quirúrgica urgente con colocación de endoprótesis aórtica, falleciendo finalmente en Reanimación por un shock hipovolémico refractario secundario a un hemotórax izquierdo.

Los aneurismas de aorta torácica cursan habitualmente de forma asintomática, aunque si presentan rotura pueden llegar a constituir una urgencia vital[1,2]. En nuestro caso debutó con hemoptisis y hemorragia alveolar que se pudo diagnosticar gracias al Angio-TAC, a pesar de su fallecimiento.

Bibliografía

1. Bernabeu E, García-Valentín A. Aneurismas del arco aórtico. Generalidades: epidemiología, manifestaciones clínicas y diagnóstico. Indicaciones de cirugía. Cirugía abierta. Cir Cardiov. 2015;22(5):253-257.
2. Carrión Valero F, Rodrídguez Castro EM, Marín Pardo J. Hemoptisis amenazante en el aneurisma de aorta. A propósito de un caso con supervivencia prolongada. An. Med. Interna. 2002;19(2): 59-60.

Document downloaded from http://www.elsevier.es, day 02/07/2025. This copy is for personal use. Any transmission of this document by any media or format is strictly prohibited.

Figura 1.
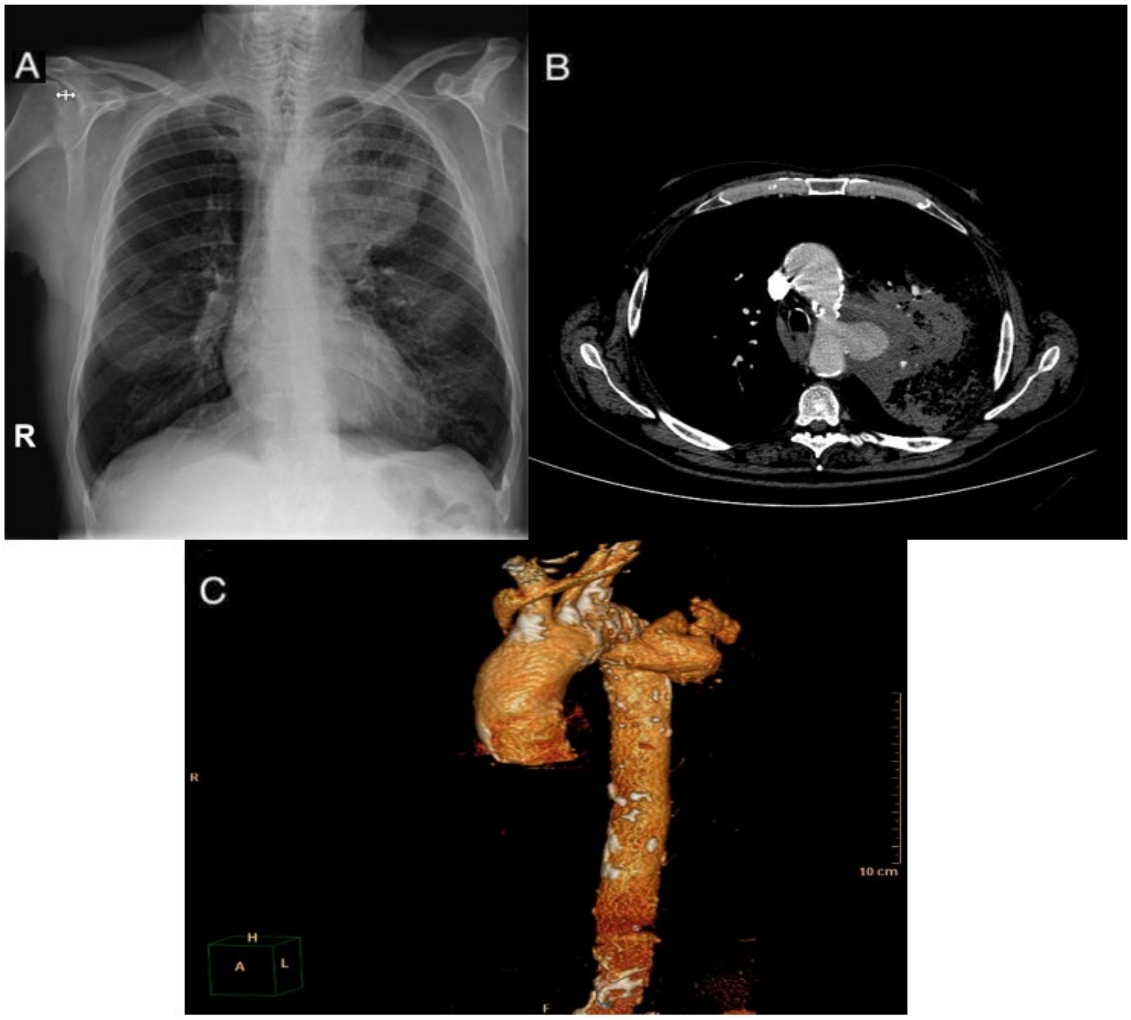
Imagen de radiografía de tórax con infiltrado alveolar en LSI (A). Imagen de Angio-TAC torácico con pseudoaneurisma roto con hemorragia alveolar en LSI (B). Imagen en 3 dimensiones reconstruida en la que se observa aorta torácica con pseudoaneurisma roto (C).