Document downloaded from http://www.elsevier.es, day 23/08/2025. This copy is for personal use. Any transmission of this document by any media or format is strictly prohibited.

IMAGEN CLÍNICA

Síndrome de Bernard Horner como complicación del drenaje pleural.

Autores: Hernán Canale[1-2], Valentina Rebolledo[1], Alejando Gabriel Da lozzo[3] y Horacio Matías Castro*[2]

1-Servicio de Medicina Interna, Hospital Italiano de San Justo Agustín Rocca, Argentina.

2-Sección de Neumonologia, Hospital Italiano de Buenos Aires, Argentina.

3-Sección de Cirugía Torácica, Hospital Italiano de San Justo Agustín Rocca, Argentina.

*-Autor para correspondencia.

Datos de contacto Autor de Correspondencia:

- Dirección postal: C1199
- Correo electrónico: matias.castro@hospitalitaliano.org.ar

No poseemos conflictos de intereses relacionados directa o indirectamente con los contenidos del manuscrito y no contamos con fuentes de financiación para el desarrollo del mismo.

Document downloaded from http://www.elsevier.es, day 23/08/2025. This copy is for personal use. Any transmission of this document by any media or format is strictly prohibited.

Síndrome de Bernard Horner como complicación del drenaje pleural.

Se presenta el caso de un paciente masculino de 19 años de edad, con antecedentes de neumotórax espontáneo izquierdo hace 6 meses, quien ingresa a la central de emergencias de adultos por un segundo evento de neumotórax espontaneo. Por tratarse de un neumotórax recidivado, se realizó una videotoracoscopía izquierda con resección pulmonar en cuña del vértice pulmonar distrófico y pleurodesis por abrasión mecánica. Posteriormente se colocó un drenaje pleural conectado a un sistema de aspiración continua de -20 cmH_2O. Al tercer día evolucionó con ptosis palpebral, anhidrosis y miosis unilateral izquierda (**fig 1. A**), sin evidencia de otro foco neurológico motor o sensitivo. En la radiografía de tórax se evidenció el drenaje pleural en el vértice izquierdo en la proximidad de la región del ganglio estrellado (**fig 1. B**). Se interpretó como un cuadro de Síndrome de Bernard Horner secundario a la irritación del ganglio estrellado por el drenaje. Se retiró parcialmente el drenaje pleural, resolviendo el cuadro clínico a los 5 días.
El Síndrome de Bernard Horner secundario a tubo de avenamiento pleural es infrecuente y su incidencia es menor al 1%[1]. Se asocia a la proximidad del tubo al ganglio estrellado a nivel del ápice pulmonar. Suele resolver con el retiro o movilización del drenaje pleural[2].

Bibliografía:

1. Kaya SO, Limana ST, Birb LS, Yuncuc G, Erbayd HR, et al. Horner's syndrome as a complication in thoracic surgical practice. European Journal of Cardio-Thoracic Surgery 2003; 24:1025–8.
2. Thomas DT, Dagli TE, Kiyan G. Horner's Syndrome as a rare complication of tube thoracostomy: Case reports and review of literature. Journal of Pediatric Surgery 2013; 48:1429–33.
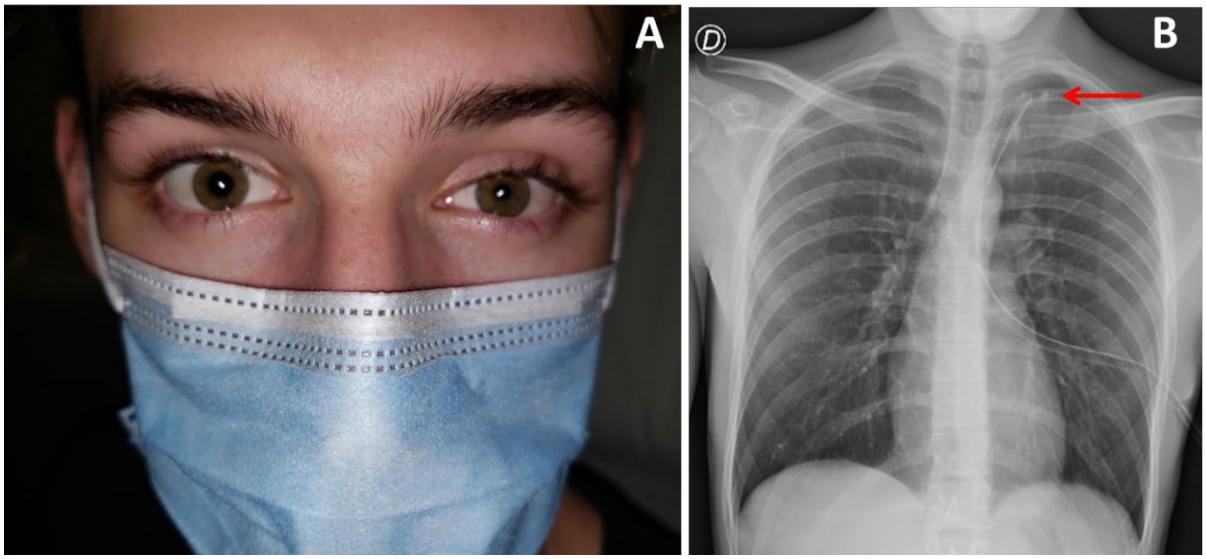
Figura 1. A) Ptosis palpebral y miosis del ojo izquierdo. **B)** Radiografía de tórax: se observa la punta del tubo de avenamiento pleural en el vértice izquierdo (*flecha roja*).