



Material suplementario

Diálisis peritoneal en pericarditis constrictiva: a propósito de 3 casos

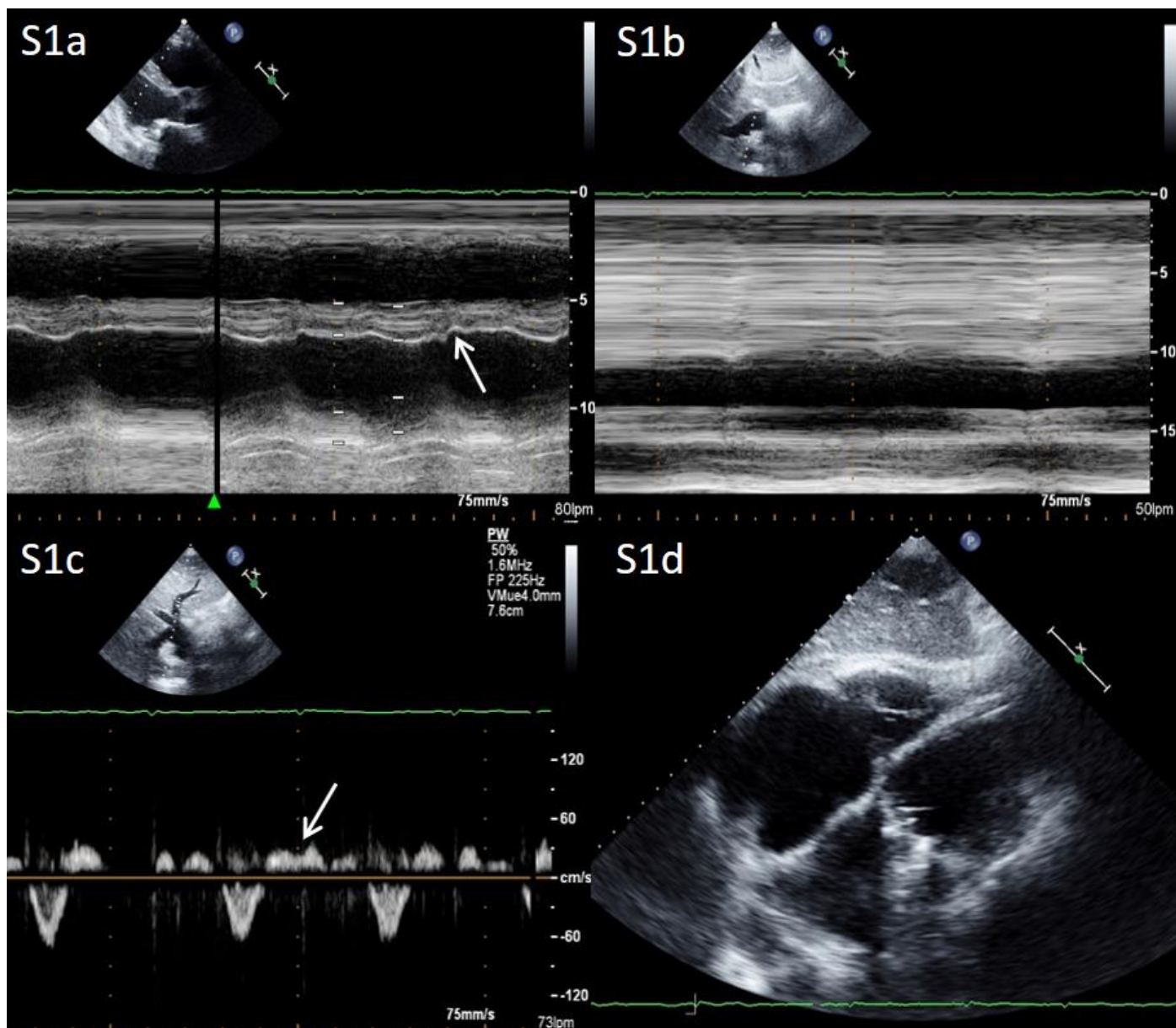


Figura S1. Imágenes de ecocardiografía realizada en el paciente 1. S1a: Muesca protodiastólica septal (flecha); S1b: Dilatación de vena cava inferior con colapso inspiratorio menor del 50%; S1c: Flujo venoso hepático con predominio del componente diastólico e inversión telediastólica (flecha); S1d: Gran dilatación biauricular e hiperrefringencia pericárdica.

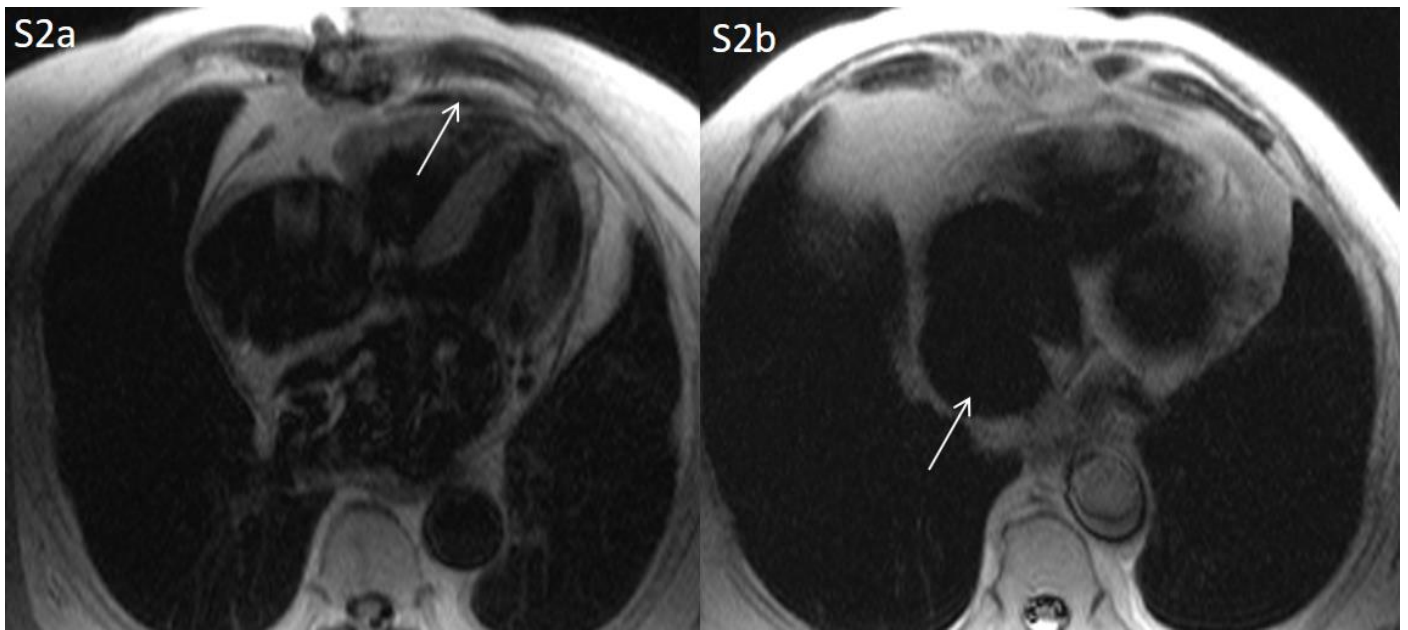


Figura S2. Imágenes de resonancia magnética cardiaca en corte axial en el paciente 2. Obsérvese engrosamiento pericárdico de 4.5 mm en pared anterior (S2a, flecha) y gran dilatación de la vena cava inferior (S2b, flecha).

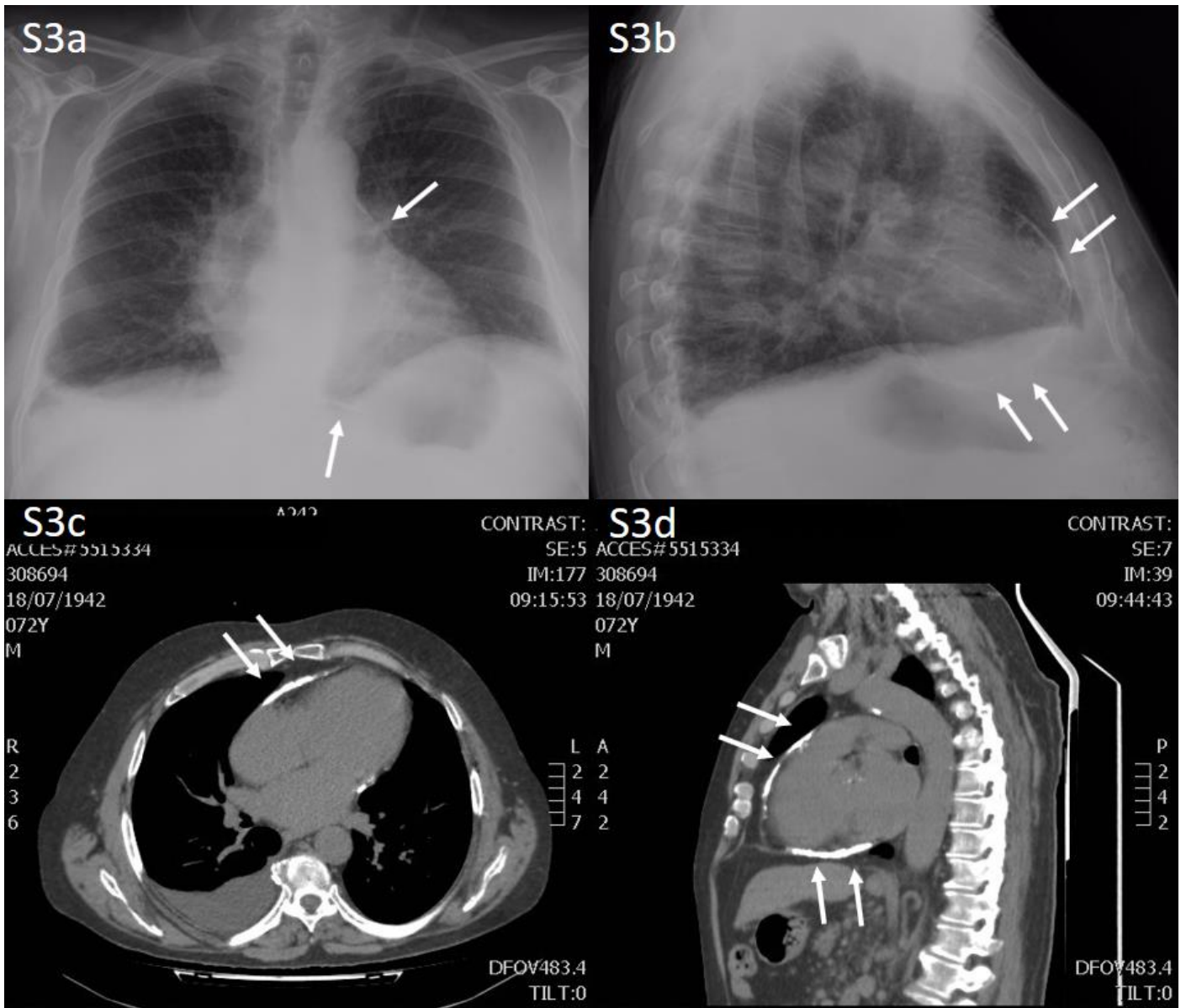


Figura S3. Técnicas de imagen realizadas en el paciente 3. Radiografía de tórax posteroanterior (S3a) y lateral (S3b) y tomografía axial computerizada (S3c y S3d), que muestran cardiomegalia y derrame pleural derecho. Obsérvese extensas líneas de calcificación del pericardio (flechas).