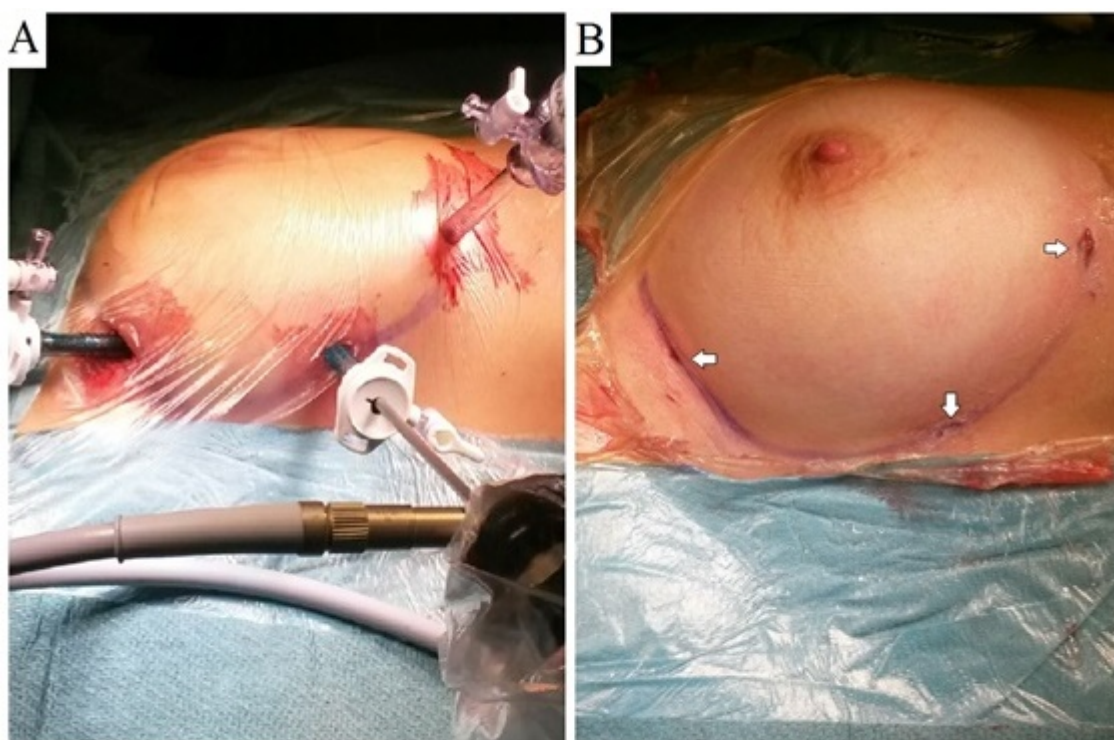




## Material suplementario

### Fístula entre orejuela auricular y ventrículo derechos asociada a síndrome de Wolff-Parkinson-White

**Figura.** A: tres pequeñas incisiones en el surco submamario sirvieron como acceso al hemitórax derecho. B: resultado estético excelente.



**A:** tres pequeñas incisiones en el surco submamario sirvieron como acceso al del hemitórax derecho. **B:** resultado cosmético excelente.