

MATERIAL ADICIONAL

Figura 1 del material adicional. Pauta de preparación de la PET/RM con ^{18}F -FDG.
 ^{18}F -FDG: ^{18}F -fluorodesoxiglucosa; PET: tomografía por emisión de positrones; RM: resonancia magnética.

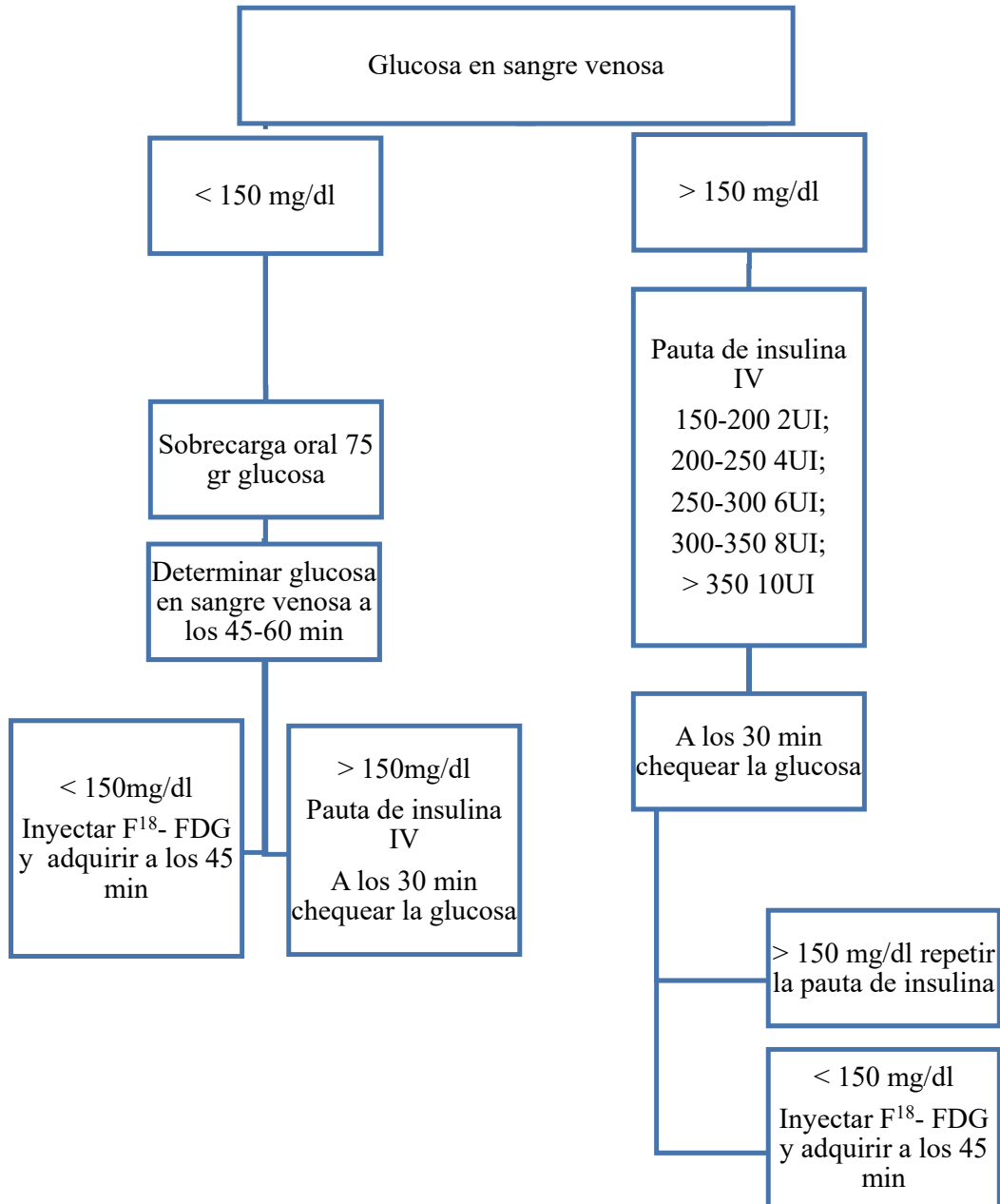


Tabla 1 del material adicional

Características clínicas de la población del estudio

Caso	Sexo	Edad (años)	Clínica	Motivo de solicitud	Tratamiento
1	Mujer	60	Asintomática	ECG anormal. Estenosis grave en CD proximal por TC	ACTP- <i>stent</i> en CD
2	Varón	51	Angina	IAM anteroseptal antiguo con FEVI del 40%	Médico
3	Varón	63	Disnea	Sospecha de sarcoidosis	Médico
4	Mujer	47	Disnea	Bradycardia y trastornos de la conducción en ECG	Biopsia guiada
5	Varón	33	Asintomático	Ergometría anormal. Isquemia inferoseptal en SPECT	Médico
6	Mujer	76	Disnea	Pericardio engrosado	Biopsia guiada
7	Varón	50	Angina	IAM con CD ocluida	Médico
8	Varón	51	Asintomático	Alteraciones segmentarias en eco y oclusión crónica de CD	ACTP- <i>stent</i> en CD
9	Varón	77	Disnea y arritmias	IAM anterior con FEVI del 10%	Médico
10	Varón	50	Asintomático	CD ocluida por TC	ACTP-stents CD, diagonal, DA
11	Varón	76	Asintomático	ECG anormal. Estenosis significativa en DA y oclusión de CD por TC	Médico

Revista Española de Cardiología

12	Varón	67	Factores de riesgo CV	Enfermedad de 3 vasos y oclusión de CD distal por TC	ACTP- <i>stent</i> en DA y Cx. Muerte por <i>shock</i> mixto
13	Varón	43	Disnea	Antecedente de sarcoma primario de la arteria pulmonar. Masa tricúspideas extensa con afección del VD	Paliativo (fallecimiento)
14	Varón	60	Asintomático	Ocluido el <i>bypass</i> de la CD por TC	Médico
15	Varón	55	Disnea	IAM inferoposterior previo con enfermedad de 3 vasos	ACTP- <i>stent</i> DA y Cx
16	Varón	53	Sincope	Isquemia anterior en SPECT y CD ocluida	Médico
17	Mujer	68	Disnea	Disfunción ventricular y alteraciones segmentarias	Médico
18	Varón	64	Fiebre	Sospecha de endocarditis subaguda en prótesis mecánica mitral	Cirugía
19	Varón	76	Disnea	Miocardiopatía dilatada con <i>bypass</i> AMI-DA y oclusión crónica de CD y OM	Médico
20	Varón	62	Angina	Enfermedad de 3 vasos con <i>bypass</i> y ACTP previas	Médico

Revista Española de Cardiología

21	Varón	68	Angina	Enfermedad de 3 vasos	ACTP- <i>stent</i> en tronco común y DA
22	Varón	53	Disnea	IAM lateral e inferolateral previo con FEVI del 30%	Médico
23	Varón	57	Angina	IAM. Oclusión crónica de CD y <i>stent</i> en Cx	Médico
24	Varón	34	Disnea	Masa torácica con afección cardiaca	Cirugía
25	Mujer	15	Disnea y dolor torácico	Miocarditis recidivante. Descartar nuevos focos activos	Médico
26	Mujer	53	Ictus	Masa en la válvula mitral	Cirugía
27	Varón	38	Asintomático	Masa mediastínica	Cirugía
28	Varón	80	Fiebre	Masa en prótesis aórtica biológica	Médico
29	Mujer	38	Dolor torácico y arritmias	Miocarditis frente a miocardiopatía infiltrativa	Médico
30	Mujer	70	Fiebre	Masa en válvula mitral nativa	Muerte por carcinoma gástrico con carcinomatosis peritoneal
31	Varón	70	Fiebre	Masa en válvula mitral nativa	Muerte por carcinoma de colon trasverso y absceso en psoas

Revista Española de Cardiología

32	Varón	81	Disnea	Anemia hemolítica y fugas en protésis mecánica mitral y aórtica	Cirugía (fallecimiento)
33	Varón	50	Disnea y edemas	Masa torácica	Biopsia guiada (fallecimiento)
34	Varón	24	Dolor torácico	Miocarditis aguda	Médico
35	Varón	19	Arritmias	Miocardiopatía	Implante de DAI
36	Varón	74	Ictus	Masa en ecocardiograma y neoplasia cerebral	Seguimiento
37	Varón	64	Dolor torácico atípico	Reestenosis del <i>stent</i> en CD por TC, IAM inferior en 2001	Médico
38	Varón	42	Asintomático	IAM anterior en 2019 con <i>stent</i> en DA	Médico
39	Varón	62	Fiebre	Dudosa masa en válvula mitral nativa por ecocardiograma	Médico
40	Mujer	79	Dolor atípico	IAM anterolateral con estenosis moderada en DA	Médico
41	Varón	54	Astenia, disnea	Triple <i>bypass</i>	Coronariografía
42	Varón	59	Asintomático	IAM anterior, <i>stent</i> en DA y CD	Médico
43	Varón	62	Angina	IAM anterior crónico con <i>stent</i> en DA y CD	Médico

Revista Española de Cardiología

44	Varón	70	Disnea	Empeoramiento de FEVI, IAM anterior (<i>stent</i> en DA)	Coronariografía
45	Varón	64	Angina	<i>Stent</i> en CD, FEVi del 35%	Médico
46	Varón	55	Asintomático	Oclusión crónica de DA y CD	<i>Stent</i> en DA
47	Varón	69	Astenia, disnea	Enfermedad grave trivaso	Coronariografía
48	Varón	50	Asintomático	Enfermedad grave de 3 vasos. Oclusión de Cx	Coronariografía
49	Varón	55	Asintomático	Oclusión de CD	Coronariografía

ACTP: angioplastia coronaria transluminal percutánea; CD: coronaria derecha; Cx: circunfleja; DA: descendente anterior; DAI: desfibrilador automático implantable; ECG: electrocardiograma; FEVI: fracción de eyección del ventrículo izquierdo; IAM: infarto agudo de miocardio; SPECT: tomografía computarizada por emisión monofotónica; TC: tomografía computarizada; VD: ventrículo derecho.

Tabla 2 del material adicional

Relación entre el diagnóstico por RM, por PET y por PET/RM y la confirmación diagnóstica mediante el seguimiento clínico

Caso	Diagnóstico por RM	Diagnóstico por PET	Diagnóstico por PET/RM	Confirmación diagnóstica (seguimiento)
<i>Grupo coronario con confirmación diagnóstica (n = 10)</i>				
1	Viable	No concluyente	Viable	Viable
2	No concluyente	No concluyente	No viable	Viable
5	Viable	Viable	Viable	Viable
8	No concluyente	No concluyente	Viable	Viable
9	No viable	No viable	No viable	No viable
14	No concluyente	No concluyente	Viable	Viable
15	No viable	No viable	No viable	No viable
16	No viable	No viable	No viable	No viable
19	Viable	No viable	No concluyente	Viable
20	Viable	No concluyente	Viable	Viable
<i>Grupo no coronario con confirmación diagnóstica (n = 16)</i>				
3	No concluyente	No concluyente	No apoya sarcoidosis	No sarcoidosis
13	No concluyente	Apoya malignidad	Apoya malignidad	Maligno (sarcoma)
18	No concluyente	No concluyente	Posible endocarditis	Endocarditis (cirugía)
24	Apoya malignidad	Apoya malignidad	Apoya malignidad	Maligno (sarcoma)

25	No concluyente	Miocarditis	Apoya miocarditis	Miocarditis
26	No concluyente	No apoya malignidad	No apoya malignidad	Benigno (fibroelastoma)
27	No concluyente	No apoya malignidad	No apoya malignidad	Benigno (timoma)
28	No concluyente	Apoya endocarditis	Posible endocarditis	No endocarditis
30	No concluyente	No apoya endocarditis	No endocarditis	No endocarditis
31	No concluyente	No apoya endocarditis	No endocarditis	No endocarditis
32	No concluyente	Apoya endocarditis	Posible endocarditis	Endocarditis (cirugía)
33	Apoya malignidad	Apoya malignidad	Apoya malignidad	Maligno (muerte)
34	Miocarditis	Miocarditis	Miocarditis	Miocarditis
35	No concluyente	No concluyente	No miocarditis	No miocarditis aguda
36	No concluyente	No apoya malignidad	No apoya malignidad	Benigno
39	No concluyente	No concluyente	No diagnóstico	Endocarditis

PET: tomografía por emisión de positrones; RM: resonancia magnética.

Los casos 12, 37, 38, 40, 41, 43, 44, 45, 46 no tuvieron confirmación diagnóstica por ser estudios sin tiempo de seguimiento suficiente para valorar la viabilidad, como tampoco los casos 4 (enfermedad infiltrativa) y 6 (enfermedad pericárdica), en los que no se llegó a un diagnóstico clínico.