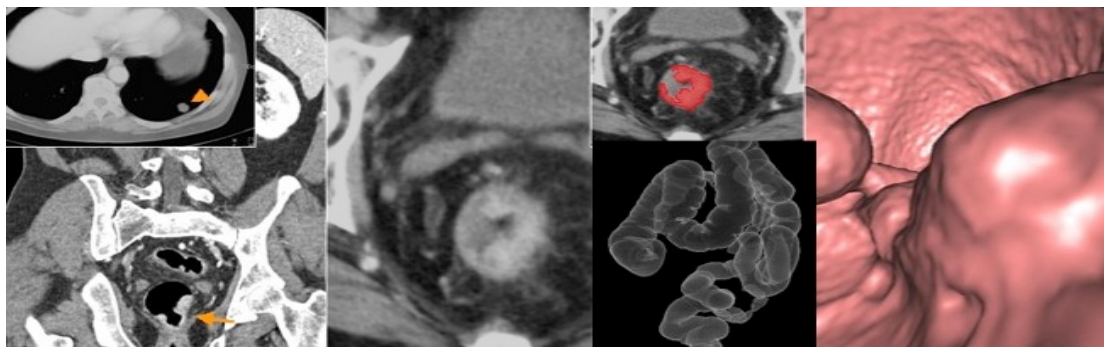


CANCER DE RECTO - ESTADIFICACION DE IMAGEN



NOMBRE: _____ NHC: _____ FN: _____

1. CARACTERISTICAS MORFOLOGICAS DEL TUMOR

- CIRCUNFERENCIAL
- ANULAR afectando la luz de..... en punto, aen punto.
- POLIPOIDEO

POSIBLE NATURALEZA MUCINOSA

DISTANCIA A MARGEN ANAL: _____ cms

EXTENSION CRANEOCAUDAL: _____ cms

2. EXTENSION EXTRAMURAL: _____ mms

3. POSIBLE ESTADIO "T"

T1 T2 T3a T3b T3c T3d T4a T4b

4. ESTADO DEL MARGEN DE RESECCION CIRCUNFERENCIAL (MRC)

- LIBRE: _____ mms
- COMPROMETIDO
- COMPROMETIDO Y CLARAMENTE VIOLADO
 - Por tumor
 - Por adenopatía maligna
 - Por invasión vascular extramural

5. SIGNOS DE INVASION VASCULAR EXTRAMURAL

- NEGATIVO
- DUDOSO (Indice 1 a 3)
- POSITIVO (Indice 4-5).

6. AFECTACION GANGLIONAR

-GANGLIOS SOSPECHOSOS

NUMERO

DISTANCIA MINIMA DE N+ al MRC_____mms

GANGLIOS EXTRAMESORRECTALES: () SI ()NO

Localización_____

ESTADIO GANGLIONAR (N)

()N0 () N1 ()N2

5. DATOS ESPECIFICOS DE TUMORES BAJOS

- AFECTACION MURAL CON PLANO INTERESFINTERICO LIBRE
- AFECTACION PLANO INTERESFINTERICO
- AFECTACION ESFINTER EXTERNO
- AFECTACION FOSA ISQUIOANAL

6. ESTADIFICACION A DISTANCIA

-TC

- AFECTACION HEPATICA
- AFECTACION PULMONAR
- AFECTACION GANGLIONAR

() OTRA

-PET
