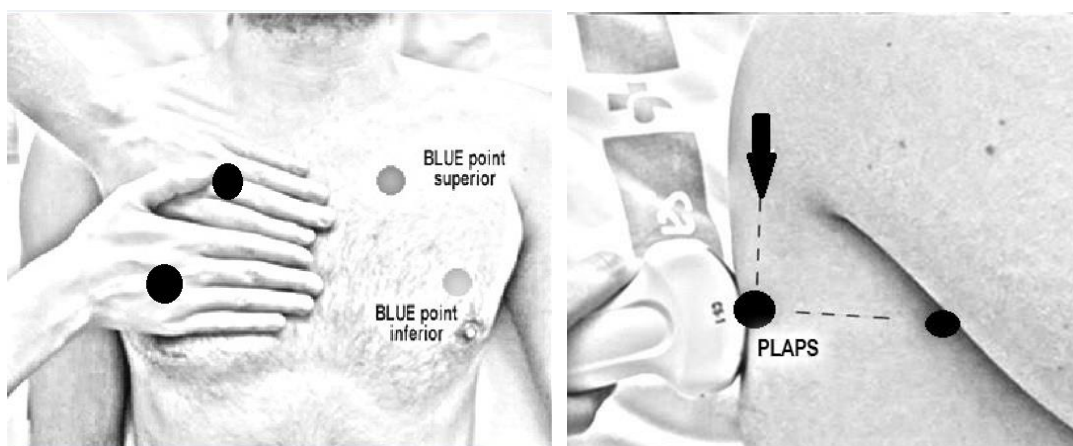


Material Suplementario

Anexo 1. Limpieza del equipo

El coronavirus es un virus cubierto por una capa lipídica, lo que hace que sea muy sensible al jabón y a los desinfectantes de uso habitual. Para el equipo de ultrasonido y las sondas de uso no endocavitario, es suficiente con un nivel de desinfección medio/bajo. No se requieren productos especiales y habitualmente bastan cinco minutos de aplicación del desinfectante para eliminar el virus. Por ejemplo, una solución de hipoclorito sódico al 0,1% (lejía), etanol al 62-71% o peróxido de hidrógeno al 0,5% (agua oxigenada) durante un minuto ya pueden inactivar el virus. La solución se aplica con una gasa o un trapo limpio con un producto adecuado para este uso sin dañar el equipo.

Anexo 2. Puntos de exploración según el protocolo BLUE



El protocolo BLUE (*Bedside Lung Ultrasound in Emergency*) establece tres puntos de análisis en cada hemitórax. Los puntos de exploración se determinan con las manos posicionadas como indica la figura:

- **Punto BLUE superior** entre 3º-4º dedo de la mano superior en su inserción palmar.
- **Punto BLUE inferior** en la mitad de la palma de la mano inferior.
- **Punto PLAPS** (*Postero-Lateral and/or Alveolar Pleural Syndrome*) se obtiene en la intersección entre la línea transversal (horizontal) que continua el punto BLUE inferior y la línea axilar posterior.

Anexo 3. Patrones clásicos de aireación pulmonar

El patrón típico de aireación normal es denominado perfil A en el protocolo BLUE. El objetivo es identificar la línea pleural, la cual aparece aproximadamente a 1,3 cm de la piel y tejido celular subcutáneo y 0.5 cm por debajo de la línea de la costilla como una línea hiperecogénica horizontal producido por el deslizamiento de la pleura visceral sobre la pleura parietal sincrónicamente con los movimientos respiratorios (*signo del deslizamiento pleural o lung sliding*). En conjunto, el borde superior de las sombras de las costillas y la línea pleural componen una imagen que semeja el perfil de un murciélago (*bat sign o signo del murciélago*). Si la imagen 2D se corta con modo M aparece una imagen definida por dos campos: el superior, correspondiente a la pared costal, representado como líneas paralelas, que asemejan a olas del mar.

La presencia de más de dos líneas B, se denomina perfil B en el protocolo BLUE bien espaciadas o difusas en las distintas áreas del tórax, visualizadas en el eje longitudinal es diagnóstico de síndrome intersticial. Las líneas B son líneas hiperecogénicas verticales que deben cumplir siete criterios. Tres están siempre presentes: son *comet tail artifacts*, parten de la línea pleural y se mueven de forma sincrónica con el *sliding* y cuatro no constantes (pero presentes en más del 95% de los casos): artefactos hiperecoicos (isoecoicos con línea pleural), bien definidos, *no* se desvanecen, largos, alcanzan el final del campo y borran las líneas A. Precaución en no confundir con las líneas Z (como las líneas B son artefactos de cometa, que se inician en pleura pero que no comparten sus otras cinco características) y líneas E (artefacto de cometa que surgen por encima de la línea pleural en presencia de enfisema subcutáneo).

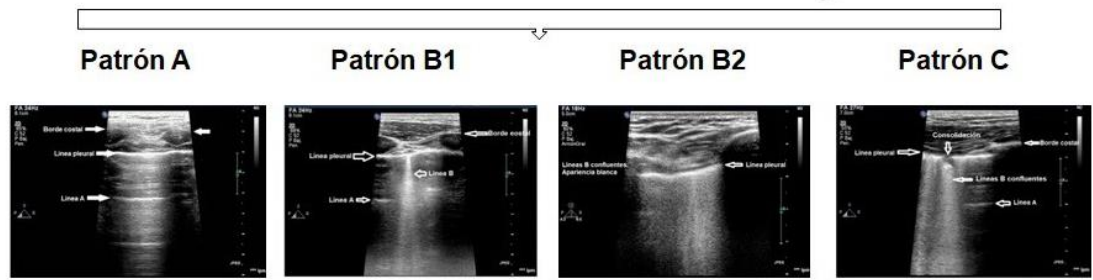
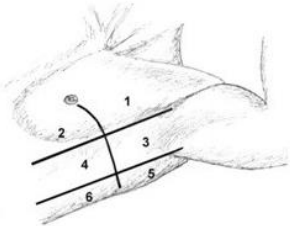
El patrón de consolidación pulmonar (perfil C en el protocolo BLUE), sugiere pérdida importante de masa pulmonar aireada por acúmulo de líquido y/o células en los alveolos. Las consolidaciones pulmonares no necesariamente significan neumonía. En el patrón de consolidación se puede visualizar en su interior la presencia de broncograma aéreo, consiste en líneas hiperecogénicas de forma variada de márgenes no definidos y broncograma dinámico, presente en el 60% de los casos de consolidación alveolar infecciosa, aparece en áreas de pulmón ventiladas e indica aire en el interior de bronquio que se mueve con la respiración. Otros signos de consolidación son la hepatización del tejido pulmonar o *tissue-like sign* (densidad de la condensación homogénea y similar a la textura del hígado o bazo). En la consolidación la línea pleural puede aparecer engrosada, irregular y con *sliding* disminuido.

Anexo 4. Modelo de puntuación LUS (Lung Ultrasound Score) de aireación pulmonar con ecografía

Paciente con insuficiencia respiratoria ante sospecha infección COVID 19



Valorar tipo de patrón



Puntuación: A = 0 puntos; B1 = 1 punto; B2 = 2 puntos; C = 3 puntos

P A T R O N	Fecha:		Cama:											
			Hemitórax derecho						Hemitórax izquierdo					
	Área		1	2	3	4	5	6	1	2	3	4	5	6
	A Patrón normal													
	B1 B aisladas													
P A T R O N	B2 B confluentes													
	C Consolidación													
	Puntuación													

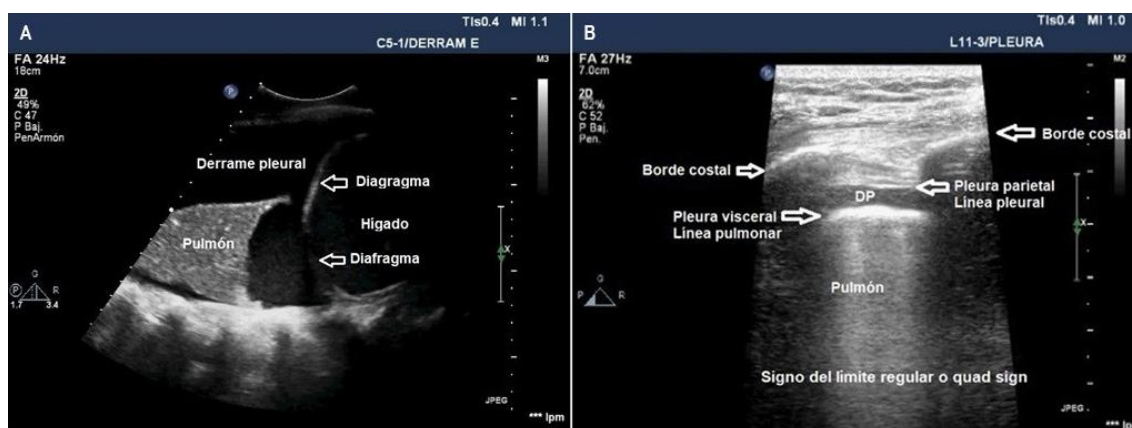
En la zona superior se muestra los seis puntos de análisis en los que se divide cada hemitórax. En cada uno de ellos, según el patrón que se observa, se añade una puntuación numérica como se detalla en la zona medial de la imagen. En la zona inferior de la imagen se muestra un cuadrante para suma de la puntuación total obtenida en cada uno de los doce cuadrantes. El análisis durante la evolución de la enfermedad permite detectar pacientes con mejoría de los infiltrados a pie de cama. La puntuación total es la suma de los puntos asignados a cada región (desde 0, puntuación que denotaría el pulmón totalmente aireado, a un máximo de 36, que traduciría un pulmón totalmente condensado).

Anexo 5. Derrame pleural

La clave en la exploración del derrame pleural (DP) es la identificación correcta del diafragma y los bordes del líquido pleural (borde interno de la pared costal, diafragma, hígado y bazo), además de riñones y corazón.

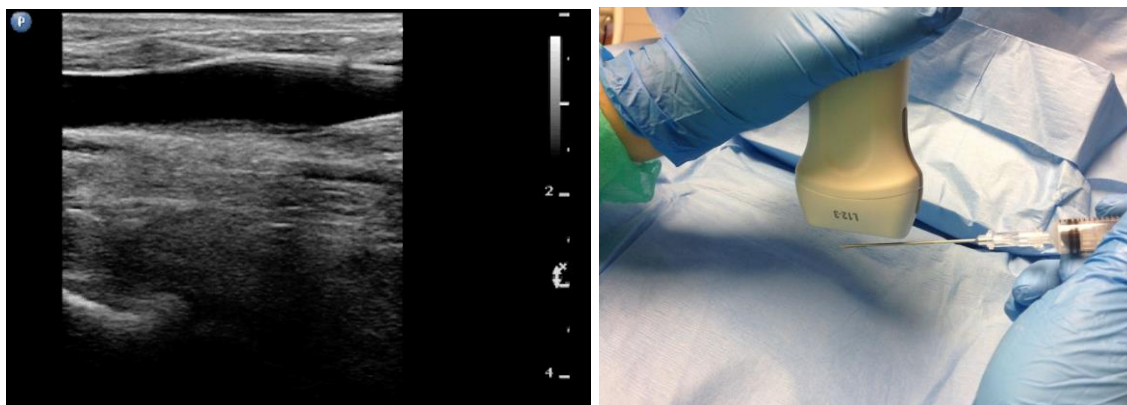
Según su apariencia ecográfica se clasifican en:

- Simple o anecoico, aspecto negro, uniforme con ausencia total de ecos en su interior.
- Homogéneamente ecogénico, derrame con material difuso de apariencia gris uniforme o con partículas puntiformes en su interior.
- Ecogénico difuso o heterogéneo, ecogenicidad aumentada con presencia de septos, sangre, proteínas o tejido desvitalizado.
- Un DP con ecos internos sugiere que se trata de un exudado o hemorragia. La apariencia del DP deberá interpretarse dentro del contexto clínico y no valorar su apariencia de forma aislada para tomar decisiones terapéuticas. La presencia de septos en el interior del DP puede orientar a un DP organizado y precisa de drenaje.



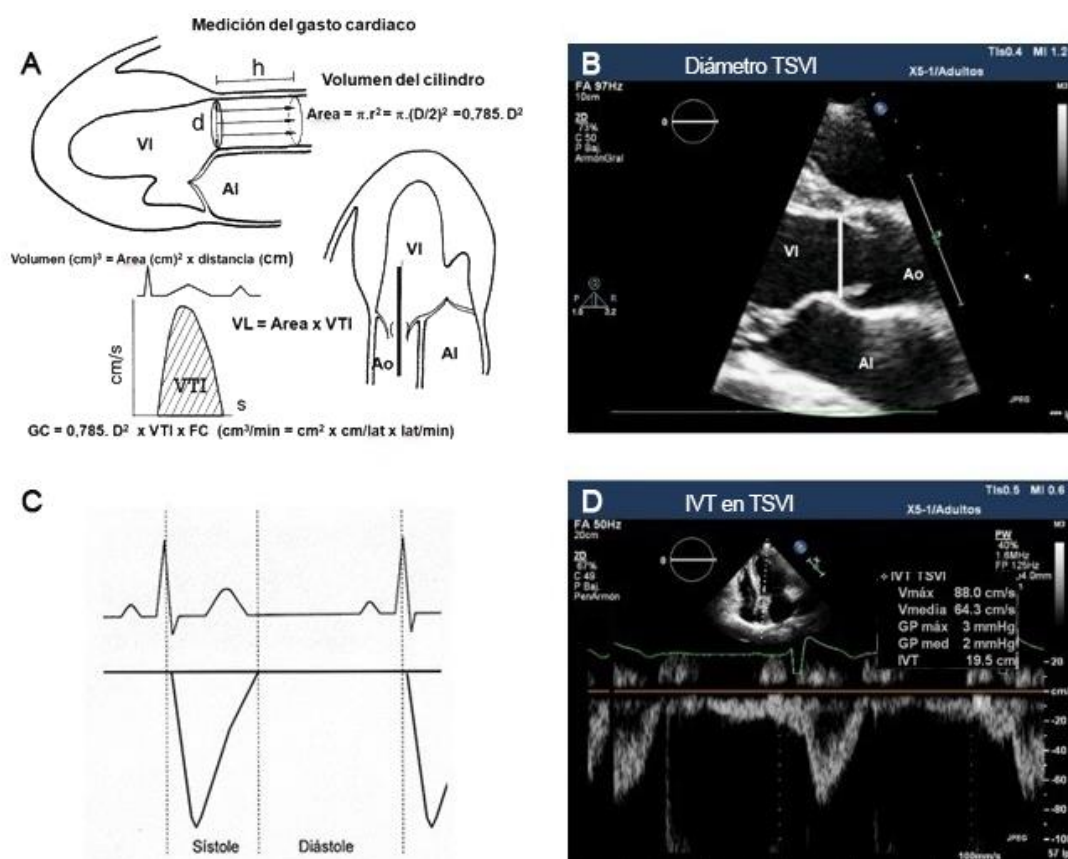
A) Imagen ecográfica realizada con sonda convexa en punto PLAPS mostrando un espacio con punteado en su interior con el pulmón flotando en su interior y situado por encima del diafragma. B) Sonda lineal en plano anterior mostrando un pequeño derrame pleural con el signo del límite regular o *quad sign* (la separación de las capas pleurales y los bordes de las sombras costales definen un cuadrilátero de cuatro bordes regulares).

Anexo 6. Canalización ecoguiada de CVC en vena yugular interna



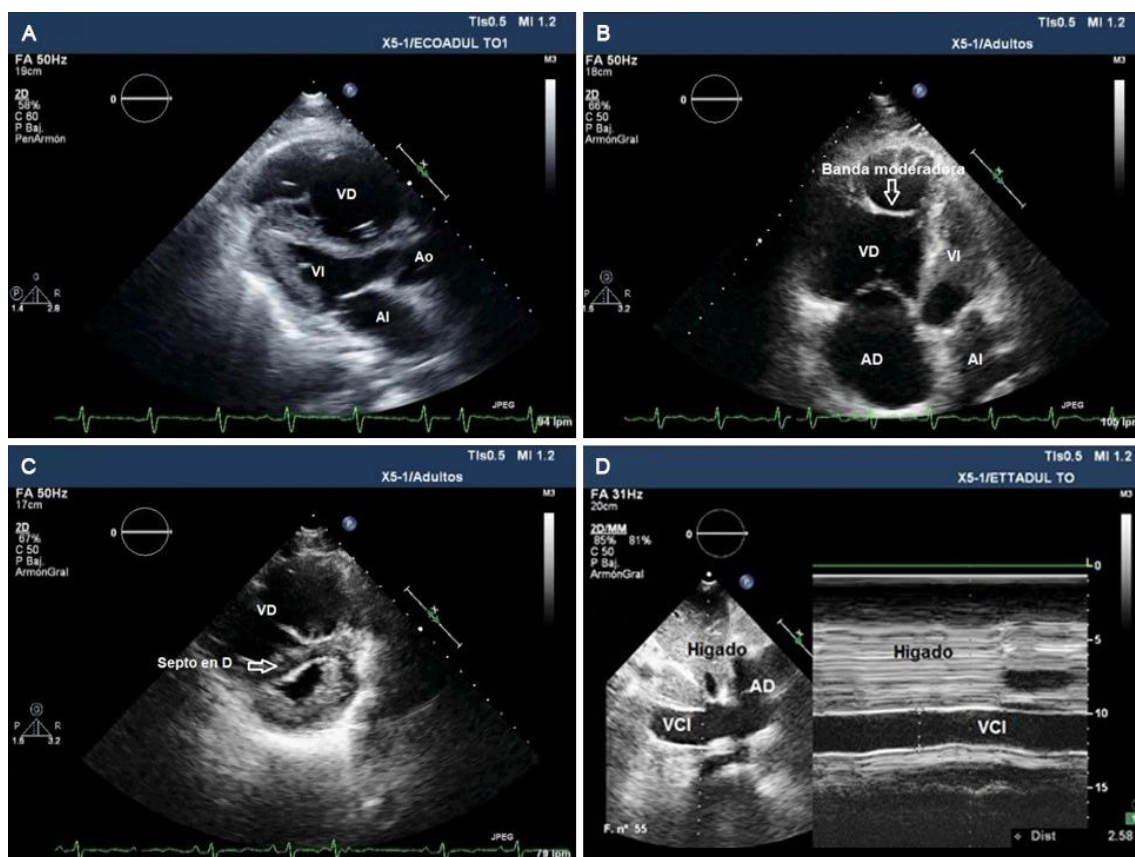
A) Inserción de la aguja y la guía en la vena yugular interna. La imagen ecográfica muestra el eje largo de la vena yugular interna, con visualización de la aguja en su recorrido durante la canalización de la vena. B) Referencia del punto de colocación de la aguja respecto a la sonda para su visualización en el plano del haz de ultrasonidos.

Anexo 7. Estimación del gasto cardiaco y volumen sistólico por ecocardiografía



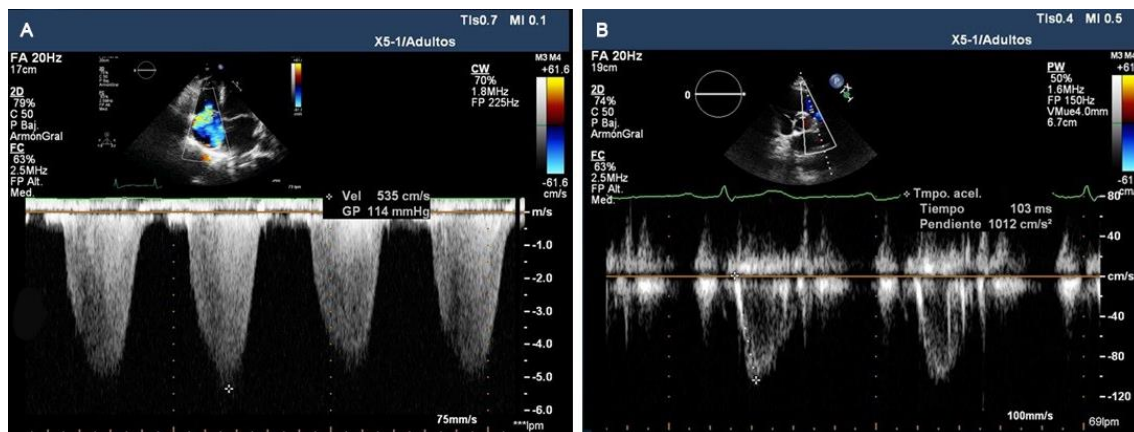
A) Esquema de pasos a seguir para estimar el gasto cardiaco por ecocardiografía. Calcular el volumen latido (VL) tras obtener el área y la integral velocidad-tiempo del tracto de salida del ventrículo izquierdo (IVT_{TSVI}). B) Cálculo del diámetro del tracto de salida del ventrículo izquierdo (TSVI) medido en el plano paraesternal longitudinal VI, aplicando zoom, y de borde interno a borde interno, en el punto de inserción de las valvas aorticas, en sístole media, para calcular su área. C) Esquema flujo aórtico en TSVI para su cuantificación. D) Plano apical de cinco cámaras, con Doppler pulsado y volumen de muestra posicionado en el TSVI para obtener IVT con ecografía.

Anexo 8. Imagen de *cor pulmonale agudo* (CPA) con ecocardiografía 2D



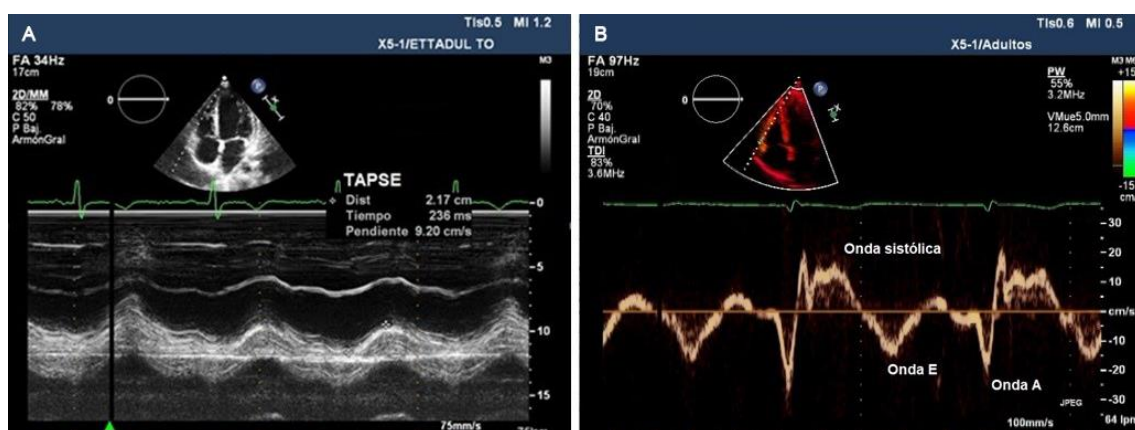
A) Plano paraesternal eje largo de VI y B) Plano apical cuatro cámaras mostrando, en ambos casos, dilatación grave de VD. C) Septo en D secundario a sobrecarga de presión, se observa un aplanamiento del septo con forma de D tanto en sístole como en diástole. D) Vena cava inferior dilatada no colapsable durante la respiración.

Anexo 9. Estimación de la presión sistólica de arteria pulmonar (PSAP) e hipertensión pulmonar



A) Estimación de la velocidad máxima (V_{max}) de la insuficiencia tricuspídea (IT), en plano apical de cuatro cámaras para el cálculo de la PSAP. Al gradiente máximo de presión entre ambas cavidades debe sumarse la presión venosa central estimada a través del diámetro de la vena cava inferior. Un gradiente elevado indica hipertensión pulmonar de larga evolución. B) Plano paraesternal eje corto a nivel de grandes vasos, mediante la aplicación de Doppler pulsado en tracto de salida del VD para obtener flujo de arteria pulmonar y medir el tiempo de aceleración (TAc). Un valor <80 ms se asocia a hipertensión pulmonar grave.

Anexo 10. Cuantificación de la función sistólica del VD



A) Cálculo del TAPSE en plano apical de cuatro cámaras, colocando el cursor de modo-M en el ángulo que forma la pared lateral del VD y el anillo tricúspide. Un valor <17 mm es indicativo de disfunción sistólica de VD. B) Cálculo de la onda St, con Doppler tisular en el anillo lateral del VD. Un valor <9.5 cm/s indica disfunción sistólica de VD.