

# Enfermedad renal ateroembólica: manifestación tardía de aterosclerosis

Ana Suárez-Laurés<sup>1</sup>, Adolfo Torres-Lacalle<sup>1</sup>, Carmen L. Menéndez<sup>2</sup>, Luis Quiñones-Ortiz<sup>1</sup>, Miguel de La Torre-Fernández<sup>1</sup>

<sup>1</sup> Sección de Nefrología. Hospital de Cabueñes. Gijón, Asturias

<sup>2</sup> Anatomía Patológica. Hospital de Cabueñes. Gijón, Asturias

NefroPlus 2013;5(1):25-30

doi:10.3265/NefroPlus.pre2013.Apr.11862

## RESUMEN

La aterosclerosis constituye la principal causa de morbimortalidad en el mundo. La mejora en la asistencia sanitaria de los últimos años se ha traducido en un incremento en la supervivencia de los pacientes con aterosclerosis y un incremento en los procedimientos vasculares y terapias trombolíticas y anticoagulantes que, por otra parte, pueden precipitar la aparición de enfermedad renal ateroembólica. Se presenta el caso clínico de una mujer de 64 años, que meses después de un evento isquémico cardíaco desarrolla una enfermedad renal ateroembólica que progresó hasta el tratamiento renal sustitutivo.

**Palabras clave:** Aterosclerosis. Enfermedad renal ateroembólica

## INTRODUCCIÓN

La aterosclerosis constituye la principal causa de morbimortalidad en el mundo. Varios son los factores de riesgo implicados en su desarrollo y diversas las consecuencias que de ella se derivan, siendo frecuente la coexistencia de enfermedad vascular en varias localizaciones<sup>1</sup>. La mejora en la asistencia sanitaria de los últimos años conlleva prolongar la vida de estos pacientes y un incremento de procedimientos vasculares, tratamientos trombolíticos y anticoagulantes, factores implicados en el desarrollo de la enfermedad renal ateroembólica<sup>2</sup>. Esta constituye una manifestación de un proceso multisistémico consecuencia de la oclusión de pequeñas arteriolas por la liberación de cristales de colesterol desde las placas arterioescleróticas ulceradas de la aorta. El riñón es el órgano que con mayor frecuencia resulta afecto por su proximidad a la aorta abdominal y el alto flujo de sangre que recibe<sup>3</sup>. El pronóstico, tanto en lo referente a la recuperación de la función renal como al pronóstico vital, es malo. El largo período de latencia que puede transcurrir desde el evento desencadenante, la posible ausencia de este, la diversidad en su presentación clínica con alteración aguda/subaguda o el

lento declinar de la función renal, y la variedad de manifestaciones extrarrenales nos obligan a mantener un alto índice de sospecha para llegar al diagnóstico<sup>4</sup>. Presentamos el caso de una mujer de 64 años activa laboralmente, que meses después de un evento isquémico cardíaco se encuentra en programa de diálisis.

## CASO CLÍNICO

Mujer de 64 años con antecedentes de tabaquismo (30 paquetes/año), diabetes mellitus no dependiente de insulina diagnosticada en el año 2009, ictus isquémico en diciembre de ese año que recupera sin secuelas. Durante este ingreso presenta cifras de presión arterial < 140/90 mmHg sin tratamiento farmacológico, triglicéridos 140 mg/dl, colesterol total 200 mg/dl, colesterol ligado a lipoproteínas de alta densidad (HDL) 29 mg/dl, creatinina 0,68 mg/dl, filtrado glomerular > 60. Hemoglobina glucosilada: 6,3 %. Un eco-Doppler de troncos supraaórticos mostraba múltiples placas hiperecogénicas a nivel carotídeo. Se inició tratamiento con estatinas y antiagregantes más consejos higiénico-dietéticos, con especial énfasis en el cese del hábito tabáquico.

En enero de este año llega al hospital en situación de parada cardiorrespiratoria, con creatinina de 1,07 mg/dl. Ante la ausencia de camas en la Unidad de Cuidados Intensivos, precisa traslado a otro centro. Es alta un mes más tarde con los diagnósticos de síndrome coronario agudo con fracaso multiorgánico. Había desarrollado un fracaso renal agudo, precisando hemodiálisis, con recuperación progresiva de la fun-

**Correspondencia:** Ana Suárez Laurés

Sección de Nefrología.

Hospital de Cabueñes. 33011 Gijón, Asturias.

anamaria.suarez @sespa.princast.es

anaslaures@gmail.com

ción renal, con creatinina al alta de 1,7 mg/dl. Cinco semanas más tarde, en control ambulatorio, tenía una creatinina de 3,05, filtrado glomerular estimado (FGe) de 16,4, hemoglobina 11,6 g/dl y eosinofilia.

En octubre es vista por primera vez por el Servicio de Nefrología de nuestro hospital con una situación de insuficiencia renal avanzada. Los valores de presión arterial presentaban una gran variabilidad, con sistólicas entre 80 y 190 y diastólicas entre 40 y 75. La creatinina plasmática era de 6 mg/dl, FGe 9, glucemia 90, triglicéridos 134, colesterol total 125, colesterol HDL 28, colesterol ligado a lipoproteínas de baja densidad 70, fósforo 4,7, hormona paratiroidea 318, hemoglobina 10,1. Ausencia de eosinofilia. El estudio inmunobiológico fue negativo. Una ratio proteínas/creatinina era de 1,47 mg/mg.

La ecografía abdominal mostraba riñones de 10 cm con leve aumento de la ecogenicidad, conservando la diferenciación córtico-medular. En la ecografía de troncos supraaórticos, múltiples placas en carótidas con aumento del índice de resistencia en ambas carótidas comunes, con inversión del flujo en la vertebral izquierda compatible con robo de subclavia, siendo las imágenes de la resonancia magnética nuclear compatibles con obstrucción de la subclavia izquierda (figura 1 A-C). En la angio-tomografía axial computarizada abdominal se apreciaba una marcada ateromatosis calcificada aorto ilíaco-femoral (figura 2 A-D). Ecocardiograma con hipertrofia leve-moderada del ventrículo izquierdo con función sistólica conservada.

Se optó por realizar biopsia renal, logrando 45 glomérulos, 10 esclerosados, y muchos de los restantes presentaban un aspecto isquémico con ovillo retraído; a nivel túbulo-intersticial se apreciaba moderada atrofia tubular y fibrosis intersticial. Importante afectación vascular con arterioesclerosis hialina, arteriolas con disminución de la luz y en varios focos cristales de colesterol ocluyendo la luz. Arterias de mediano calibre pre-

sentaban engrosamiento intimal y cristales de colesterol oclusivos (figura 3 A y B).

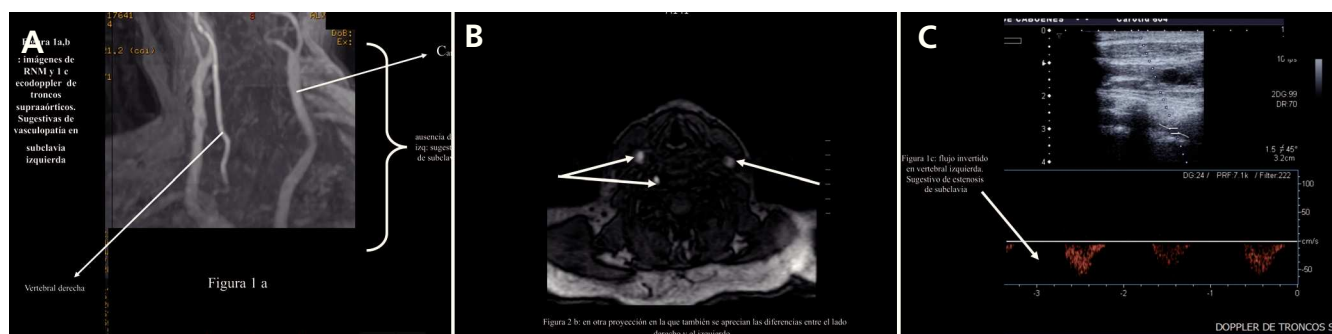A nivel ocular se apreciaban cristales de colesterol en arterias retinianas izquierdas, sin afectación en el ojo derecho (figura 4).

Inició hemodiálisis con heparina en baja dosis y continuó con estatinas.

## DISCUSIÓN

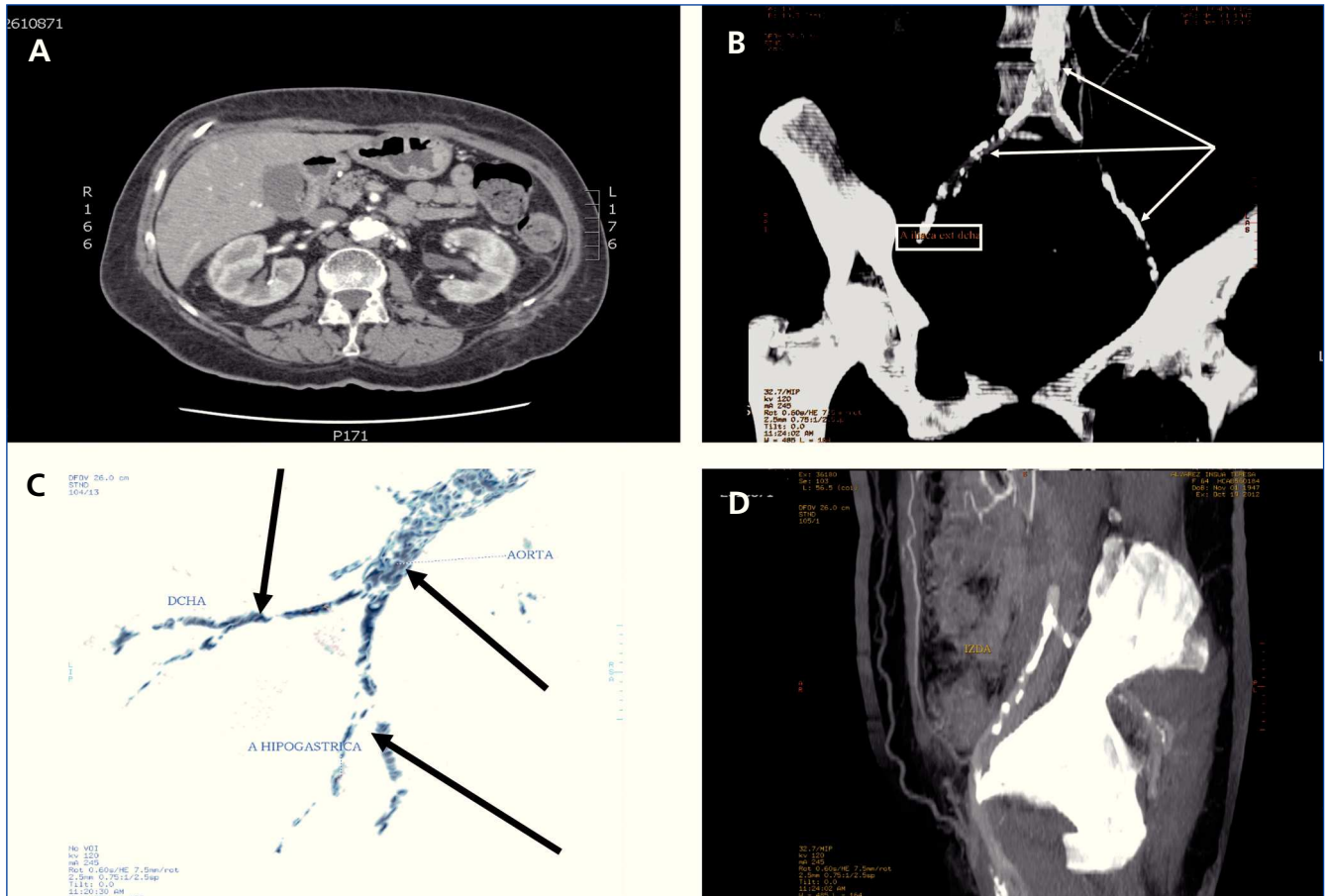
La aterosclerosis es una patología que se inicia mucho antes de manifestarse en la clínica como enfermedad cardiovascular<sup>5</sup>. Varios son los factores de riesgo implicados en su desarrollo: diabetes, hipertensión, tabaquismo, dislipemia, edad avanzada, sexo masculino. La insuficiencia renal ya desde sus etapas más tempranas constituye un factor de riesgo cardiovascular y, a su vez, la enfermedad aterosclerótica está implicada en el desarrollo de nefropatías que pueden manifestarse como hipertensión, nefroesclerosis, nefropatía isquémica y enfermedad renal ateroembólica<sup>6</sup>.

La enfermedad renal ateroembólica resulta de la suelta de cristales de colesterol desde las placas arterioescleróticas ulceradas, principalmente de la aorta, si bien es posible desde otros grandes vasos. En la mayoría hay un procedimiento vascular desencadenante, el más frecuente angiografía coronaria, pero se han descrito casos en relación con tratamiento fibrinolítico y con la terapia anticoagulante tras evento vascular, como es el caso que describimos, y en una minoría de forma espontánea<sup>7,8</sup>. Varones, mayores de 60 años, fumadores y con antecedentes de evento cardiovascular son el prototipo de pacientes. El riñón es el órgano con mayor frecuencia afecto, con deterioro agudo y más habitual subagudo de la función renal. Un lento declinar de la función renal secundaria a una lenta liberación de cristales desde las lesiones ateroscleróticas erosionadas también es posible<sup>9</sup>.



**Figura 1. Imágenes de resonancia magnética nuclear (A y B) y eco-Doppler (C) de troncos supraaórticos. Sugestivas de vasculopatía en subclavia izquierda.**

A) Ausencia de vertebral izquierda: sugestivo de estenosis de subclavia izquierda. B) En otra proyección, en la que también se aprecian las diferencias entre el lado derecho y el izquierdo. C) Flujo invertido en vertebral izquierda. Sugestivo de estenosis de subclavia.

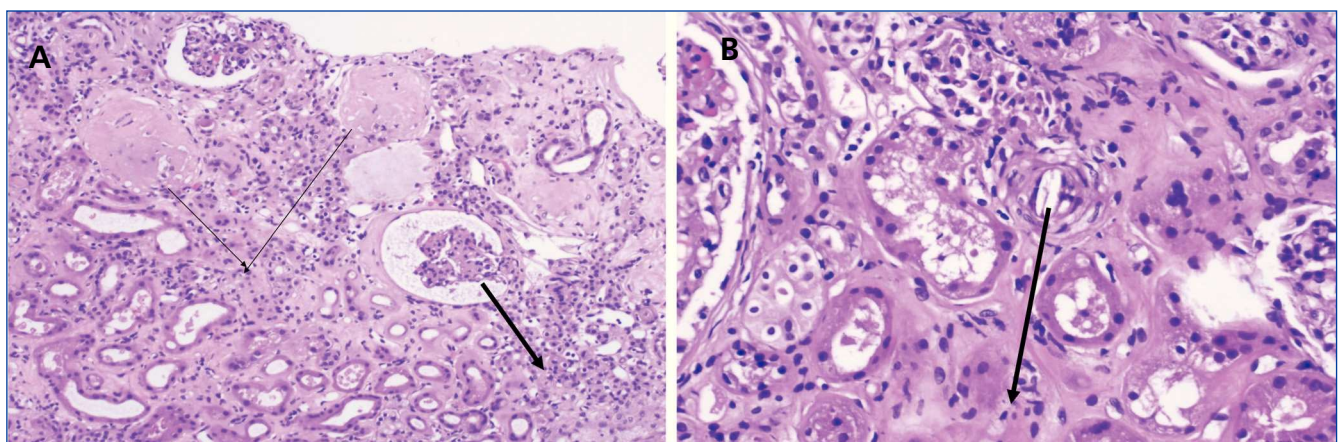


**Figura 2. Ateromatosis aorto-iliaco-femoral.**

Angio-tomografía axial computarizada abdominal mostrando marcada ateromatosis calcificada aorto ilíaco-femoral (A-D).

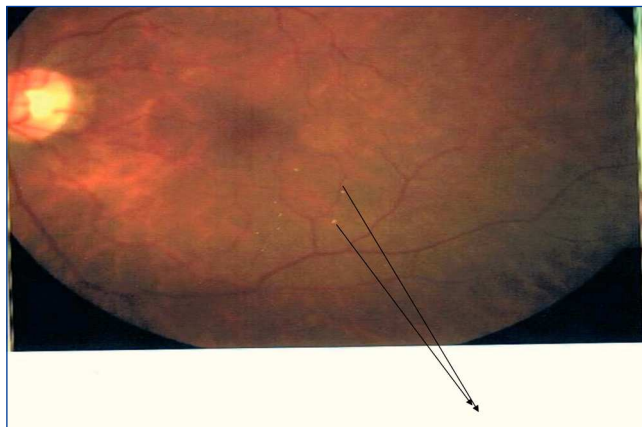
Las manifestaciones asociadas dependen de los territorios vasculares afectados, siendo los más frecuentes la piel (*livedo reticularis*, síndrome del pie azul, nódulos, petequias, etc.), el tracto gastrointestinal (desde náuseas y vómitos a hemorragia digesti-

va), el sistema nervioso central (accidente isquémico transitorio, estados confusionales, deterioro neurológico progresivo, etc.) y la retina (placas de Hollenhort). Durante la fase activa pueden detectarse eosinofilia e hipocomplementemia transitorias<sup>2,3</sup>.



**Figura 3 Biopsia renal con los hallazgos característicos de la enfermedad renal ateroembólica.**

A) Parénquima renal con esclerosis glomerular y glomerulo isquémico. B) Presencia de arteriola interlobular con su luz ocluida con hendiduras característica por depósito de cristales de colesterol.



**Figura 4. Cristales de colesterol en arteriolas.**

La conjunción de proceso desencadenante con clínica típica nos hace sospechar el diagnóstico, si bien es la histología la que nos permite el diagnóstico definitivo y la diferenciación con procesos tales como la nefritis intersticial aguda, la vasculitis, etc.<sup>7</sup>.

Seguimos sin disponer de un tratamiento específico, no habiéndose confirmado la utilidad de los esteroides; las medidas de soporte y las estatinas que podrían contribuir a estabilizar las placas de ateroma son las únicas armas de las que disponemos<sup>8,10,11</sup>. En casos aislados se combinó el uso de esteroides con análogos de las prostaglandinas, obteniéndose una mejoría del dolor y de las lesiones cutáneas<sup>12-14</sup>.

Según series, hasta 40-60 % de los pacientes llegan a precisar diálisis y un alto porcentaje seguirá precisando terapia sustitutiva<sup>8</sup>. Tradicionalmente se ha considerado la diálisis peritoneal como más adecuada, si bien no hay datos definitivos que confirmen la superioridad de esta técnica sobre la hemodiálisis, aunque sí parece adecuado minimizar lo más posible el uso de heparina<sup>15</sup>.

El pronóstico vital de estos pacientes sigue siendo malo, con una alta tasa de mortalidad por evento cardiovascular<sup>7,8,16</sup>.

En el caso que presentamos, varios son los aspectos que deben reseñarse y muchas las enseñanzas que de ello pueden derivarse:

1. Sexo. La enfermedad cardiovascular es la primera causa de muerte en la mujer adulta en España<sup>17-19</sup>.
2. Tabaco: reconocido factor de riesgo cardiovascular. El aumento del tabaquismo es una de las razones del incremento en la prevalencia de las enfermedades cardiovasculares en la mujer<sup>19,20</sup>. Nuestra paciente fumó durante años, persistiendo el hábito incluso tras el primer evento cardiovascular. Un estudio en el que participaron 12 países europeos, incluida España, analizó las histo-

rias de 5687 individuos con alto riesgo cardiovascular y concluyó que existe una alta prevalencia de factores de riesgo incontrolados en estos pacientes y que un alto porcentaje de ellos desconocían su nivel de riesgo y asumían estar sanos<sup>21</sup>.

3. Conjunción de factores de riesgo cardiovascular. En el punto anterior hacemos referencia al tabaquismo, que en nuestra paciente consideramos que desempeñó un papel primordial, pero a este se suman la diabetes y los valores de colesterol HDL bajos.
4. Enfermedad silente. Aun con la mejora en la asistencia sanitaria, el diagnóstico del proceso arterioesclerótico sigue siendo en muchos casos tardío, cuando ya se ha desarrollado enfermedad cardiovascular, como en el caso presentado<sup>20,22</sup>.

La presión arterial diferencial elevada es marcador de la rigidez de las arterias y, por tanto, de enfermedad avanzada. En este caso, además, había una enorme variabilidad en los registros debida a las diferencias de presión arterial entre ambos brazos con sistólicas entre 85-90 mmHg en el izquierdo y de 150-170 en el derecho, consecuencia de la estenosis de vasos centrales. Las guías reseñan claramente la necesidad de medir la presión arterial en ambos brazos en la primera visita para detectar posibles vasculopatías. ¿Lo hacemos?<sup>23</sup>

5. Alto índice de sospecha. En el caso descrito, el tratamiento anticoagulante durante el evento cardíaco pudo haber sido el precipitante. La alteración de la función renal tras un infarto puede ser secundaria a una situación hemodinámica de bajo gasto, nefropatía por contraste, empleo de inhibidores del sistema renina-angiotensina<sup>24</sup>. El período de latencia, que puede llegar hasta los seis meses en la enfermedad ateroembólica, es uno de los factores diferenciales. Nuestra paciente desarrolló un fracaso renal agudo durante el insulto inicial, precisando hemodiálisis con una recuperación no completa de la función renal, y cinco semanas después presentó un nuevo deterioro de función con eosinofilia, sin que dispongamos de más datos.

En pacientes con arterioesclerosis severa siempre debemos pensar en este proceso, aun en ausencia de técnica invasiva.

6. Modalidad de diálisis. Nuestro hospital, aun con ser centro de referencia de un área sanitaria de más de 300 000 habitantes, no dispone de programa de diálisis peritoneal. La paciente presentaba una insuficiencia renal avanzada sintomática, por lo que se inició programa de hemodiálisis con una dosis baja de heparina. ¿Deberíamos transferir a la paciente a un programa de diálisis peritoneal?

La heparinización necesaria durante la hemodiálisis podría actuar como precipitante de nuevas embolizaciones. Hay descritos casos con mejoría de la clínica tras cambio de hemodiálisis a diálisis peritoneal y de recurrencia de la enfermedad en el caso de pacientes trans-

feridos de peritoneal a hemodiálisis, pero no hay grandes series publicadas al respecto. En una de las más amplias, los autores no encuentran diferencias en cuanto a posibilidad de recuperación de la función renal ni en el riesgo de fallecimiento entre ambas modalidades. Se ha planteado como alternativa la hemodiálisis diaria corta evitando la anticoagulación<sup>15,25,26</sup>.

La paciente que describimos está bien adaptada al programa de hemodiálisis, pero debemos mantener la alerta, vigilar la posible aparición de lesiones cutáneas, de clínica gastrointestinal, de eosinofilia e incluso repetir periódicamente el fondo de ojo.

7. Futuro. Se cifra en un 20-80 % la mortalidad durante el primer año. Es preciso conseguir un control estricto de los factores de riesgo cardiovascular y evitar la exposición a factores precipitantes<sup>2,4,8</sup>. Nuestra paciente continúa sin fumar, y con un buen control glucémico y lipídico. Sobre el efecto de los análogos de las prostaglandinas en la mortalidad y recuperación de la función renal, se precisan más estudios, si bien pensamos que en casos en que el diagnóstico sea precoz y ante la ausencia de efectos secundarios derivados de su uso y la inexistencia de un tratamiento específico con probada eficacia podría valorarse su utilización en combinación con esteroides, tal y como se ha realizado en los casos descritos en la literatura. En nuestro caso, dada la tardanza en el diagnóstico, no se realizó este planteamiento, pero sería una opción para valorar si sufriría nuevas embolizaciones.

## CONCLUSIONES

La enfermedad ateroembólica aparece en el contexto de una arterioesclerosis sistémica. Es preciso dedicar recursos a la búsqueda de un tratamiento específico de ella, pero el mayor esfuerzo debe hacerse en la prevención, en la que no solo debemos estar implicados los profesionales del ámbito sanitario, sino que también desde las organizaciones sociales y políticas han de promoverse programas de prevención y fomentar iniciativas destinadas a conseguir hábitos saludables desde edades tempranas.

## Conflictos de interés

Los autores declaran que no tienen conflictos de interés potenciales relacionados con los contenidos de este artículo.

## REFERENCIAS BIBLIOGRÁFICAS

1. Lahoz C, Mostaza JM. La aterosclerosis como enfermedad sistémica. *Rev Esp Cardiol* 2007;60(2):184-95.
2. Scolari F, Ravani P. Atheroembolic renal disease. *Lancet* 2010;375:1650-60.
3. Granata A, Insalaco M, Di Prieto F, Di Rosa S, Romano G, Scudero R. Atheroembolism renal disease: diagnosis and etiologic. *Clin Ter* 2012;163(4):313-22.
4. Scolari F, Ravani P, Gaggi R, Santostefano M, Rollino C, Stabellini N, et al. The challenge of diagnosing atheroembolic renal disease clinical features and prognostic factors. *Circulation* 2007;116:298-304.
5. Gallino A, Staber M, Crea F, Falk E, Corti R, Lekakis J, et al. «In vivo» imaging of atherosclerosis. *Atherosclerosis* 2012;224(1):25-36.
6. Díez J. Enfermedad renal y patología cardiovascular. Bases fisiopatológicas de la asociación. *Nefrología* 2004;24(6):21-6.
7. Rodríguez Jornet A, Andreu FJ, Orellana R, Ibeas J, Vallvé V, Esteve V, et al. Diagnóstico y pronóstico de la enfermedad ateroembólica. *Nefrología* 2005;25(6):637-44.
8. Gutiérrez Solís E, Morales E, Rodríguez Jornet A, Andreu FJ, Rivera F, Vozmediano C, et al. Enfermedad renal ateroembólica: un análisis de los factores clínicos y terapéuticos que influyen en su evolución. *Nefrología* 2010;30(3):317-23.
9. Scolari F, Tardarico R, Zani R, Pola A, Viola BF, Movilli E, et al. Cholesterol crystal embolism: a recognizable cause of renal disease. *Am J Kidney Dis* 2000;36(6):1089-109.
10. Martín-Ventura JL, Blanco-Colio LM, Gómez-Hernández A, Muñoz García B, Vega M, Serrano J, et al. Intensive treatment with atorvastatin reduces inflammation in mononuclear cells and human atherosclerotic lesions in one month. *Stroke* 2005;36:1796-800.
11. Scolari F, Ravani P, Pola A, Guerini S, Zubani R, Movilli E, et al. Predictors of renal and patients outcomes in atheroembolic renal disease a prospective study. *J Am Soc Nephrol* 2003;14:1584-90.
12. Radauceanu A, Avignon A, Ribstein J, Monnier L. Use of a prostacyclin analogue in cholesterol crystal embolism. *Diabet Med* 1998;15:262-3.
13. Rodríguez Gómez MA, Heras M, Molina Ordas M, Fernández-Reyes MJ, Sánchez R, Alvarez-Ude F. Clinical response to iloprost treatment in a patient with cholesterol atheroembolic renal disease. *Nefrología* 2009;29:494-6.
14. Sevillano-Prieto AM, Hernández-Martínez E, Caro-Espada J, Molina-Gómez M, Gutiérrez-Martínez E, Morales-Ruiz E, et al. Ateroembolia de colesterol y tratamiento combinado con esteroides e iloprost. *Nefrología* 2012;32(6):824-8.
15. Ravani P, Gaggi R, Rollino C, Santosfetano M, Stabellini N. Lack of association between dialysis modality and outcomes in atheroembolic renal disease. *Clin J Am Soc Nephrol* 2010;5(3):454-9.
16. Faria B, Vidinha J, Pego C, Garrido J, Lemos S, Lima C, et al. Atheroembolic renal disease with rapid progression and fatal outcome. *Clin Exp Nephrol* 2011;15(1):159-63.
17. Anguita M, Alonso J, Bertomeu V, Gómez-Doblas JJ, López-Palop R, Pedreira M, et al. Diseño general del proyecto de estudio sobre la situación de la enfermedad cardiovascular de la mujer en España. *Rev Esp Cardiol* 2008;8(Suppl D):4-7.
18. Informe de la salud cardiovascular en España en el contexto europeo. Available at: [www.secardiologia.es](http://www.secardiologia.es).

19. Mosca L, Benjamín E, Berra K, Betanson J, Dolor R, Lloyd-Jones DM, et al. Effectiveness based guidelines for the prevention of cardiovascular disease in women—2011 update: a guideline from the American Heart Association. *J Am Coll Cardiol* 2011;57:1404-23.
20. Mazón-Ramos P. Riesgo cardiovascular en el siglo XXI. Cómo detectarlo en prevención primaria, cómo controlarlo en prevención secundaria. *Rev Esp Cardiol (Engl Ed)* 2012;65 Suppl 2:3-9.
21. Wood DA. Euroheart survey on preventive cardiology. Available at: <http://resourcescardio.org.2008>.
22. Roldán Suárez C, Campo Sien C, Segura de la Morena J, Ruilope LM. Evaluación del riesgo cardiovascular y nuevos factores de riesgo de aterosclerosis. *Hipertensión* 2005;22(5):195-203.
23. Mancia G, De Backer G, Dominiczak A, Cifkova R, Fagard R, Germano G, et al. 2007 Guidelines for the Management of Arterial Hypertension: The Task Force for the Management of Arterial Hypertension of the European Society of Hypertension (ESH) and of the European Society of Cardiology (ESC). *J Hypertens* 2007;25:1105-87.
24. Parmer MS. Progressive acute kidney injury following myocardial infarction: cholesterol embolisation. *BMJ Case Rep* 2009;2009. pii: bcr06.2008.0103. doi: 10.1136/bcr.06.2008.0103. Epub 2009 Feb 23.
25. Mizuno M, Ito Y, Hayasaki T, Suzuki Y, Hiramatsu H, Toda S, et al. A case of acute renal failure caused by cholesterol embolization after carotid artery stenting that was improved by peritoneal dialysis. *Intern Med* 2011;50(16):1719-23.
26. Gillerot G, Sempoux C, Pirson Y, Devusyt O. Which type of dialysis in patients with cholesterol crystal embolism? *Nephrol Dial Transplant* 2002;17:156-8.